Государственное бюджетное образовательное учреждение
высшего профессионального образования
«Иркутский государственный медицинский университет»
Министерства здравоохранения Российской Федерации
**Курс лечебной физкультуры и спортивной медицины**

**О. В. БЕЗРУКОВА, Г. И. БУЛНАЕВА, О. М. БУЙКОВА**

# ЛЕЧЕБНАЯ ФИЗКУЛЬТУРА ПРИ ОСТЕОХОНДРОЗЕ ПОЗВОНОЧНИКА

**Учебное пособие**

**Иркутск**
**ИГМУ**
**2013**

**УДК 615.825.1:616.711-018.3-002(075.9)**
**ББК 53.541.1я73**
**Б 40**

*Рекомендовано ЦКМС ГБОУ ВПО ИГМУ Минздрава России в качестве учебного пособия для системы послевузовского и дополнительного профессионального образования по специальности «Лечебная физкультура и спортивная медицина» (протокол № 5 от 13.06.2013 г.)*

***Авторы:***

**О. В. Безрукова** – ассистент курса лечебной физкультуры и спортивной медицины ГБОУ ВПО ИГМУ Минздрава России,
**Г. И. Булнаева** – канд. мед. наук, доцент, заведующий курсом лечебной физкультуры и спортивной медицины ГБОУ ВПО ИГМУ Минздрава России,
**О. М. Буйкова** – канд. биол. наук, доцент кафедры физического воспитания ГБОУ ВПО ИГМУ Минздрава России.

***Рецензенты:***

**Ю. Н. Быков** – д-р мед. наук, профессор, заведующий кафедрой нервных болезней ГБОУ ВПО ИГМУ Минздрава России,
**Н. Ф. Сивун** – канд. мед. наук, зав. отделением лечебной физкультуры МАУЗ «Городская больница» № 8

**Безрукова, О. В.**
Б 40 Лечебная физкультура при остеохондрозе позвоночника : учебное пособие / О. В. Безрукова, Г. И. Булнаева ; ГБОУ ВПО ИГМУ Минздрава России. – Иркутск : ИГМУ, 2013. – 58 с.

Учебное пособие содержит анатомию позвоночного столба, клинику остеохондроза, принципы восстановительного лечения и особенности лечебной физкультуры при остеохондропатиях. Дано клинико-физиологическое обоснование назначения лечебной гимнастики и массажа при остеохондрозе. Описаны частные методики и комплексы лечебной гимнастики. А также принципы профилактики развития и обострения остеохондроза позвоночника.

Рекомендовано к использованию в учебном процессе в качестве учебного пособия для системы послевузовского и дополнительного профессионального образования по специальности «Лечебная физическая культура и спортивная медицина».

**УДК 615.82 5. 1:616.711-018.3-002 (075.9)**
**ББК 53.541.1я73**

**© Безрукова О. В., Булнаева Г. И., 2013**
**© ГБОУ ВПО ИГМУ Минздрава России, 2013**

**ОГЛАВЛЕНИЕ**

ВВЕДЕНИЕ .....5
1. СТРОЕНИЕ И ФУНКЦИИ ПОЗВОНОЧНИКА ……..……5
1.1 Шейный отдел …….….8
1.2 Грудной отдел …….……..9
1.3 Поясничный отдел ……..10
2. КЛИНИЧЕСКИЕ ПРОЯВЛЕНИЯ ОСТЕОХОНДРОЗА ……11
2.1 Шейный остеохондроз ……14
2.2 Грудной остеохондроз ……17
2.3 Пояснично-крестцовый остеохондроз ……..18
3. ЛЕЧЕБНАЯ ФИЗКУЛЬТУРА ПРИ ОСТЕОХОНДРОЗЕ ……...21
3.1 Показания и противопоказания к ЛФК
при остеохондрозе позвоночника ……..22
3.2 Тракция позвоночника ……....23
3.3 Приемы самовытяжения позвоночника ……24
3.4 ЛФК при остеохондрозе шейного отдела позвоночника ……26
3.5 ЛФК при остеохондрозе грудного отдела позвоночника ……27
3.6 ЛФК при остеохондрозе пояснично-крестцового
отдела позвоночника ……...30
4. МАССАЖ ПРИ ОСТЕОХОНДРОЗЕ ПОЗВОНОЧНИКА ……..33
4.1 Методические указания ……..36
5. ПРОФИЛАКТИКА ОСТЕОХОНДРОЗА ПОЗВОНОЧНИКА ……37
ТЕСТОВЫЕ ЗАДАНИЯ ДЛЯ САМОКОНТРОЛЯ ЗНАНИЙ .....40
ЭТАЛОНЫ ОТВЕТОВ К ТЕСТОВЫМ ЗАДАНИЯМ .....43
РЕКОМЕНДУЕМАЯ ЛИТЕРАТУРА ……...43
ПРИЛОЖЕНИЯ .....44
Приложение 1. Функционально-двигательный тест……...44
Приложение 2. Функции мышц и их иннервация ……..47
Приложение 3. ЛГ при остеохондрозе грудного отдела ……... 50
Приложение 4. ЛГ при остеохондрозе поясничного отдела……..51
Приложение 5. Упражнения для слабых мышц верхней части спины …… 52
Приложение 6. Упражнения для слабых мышц поясницы ……. 53
Приложение 7. Упражнения для слабых мышц живота …… ….. 54
Приложение 8. Упражнения для слабых мышц, сгибателей бедер……. 55
Приложение 9. Рисунки …….... 56

## СПИСОК СОКРАЩЕНИЙ

ЛФК – лечебная физкультура
ПДС – позвонково-двигательный сегмент
ОДА – опорно-двигательный аппарат
ПИР – постизометрическая релаксация
ЛГ – лечебная гимнастика
ИП – исходное положение

## ВВЕДЕНИЕ

Неврологические проявления остеохондроза возникают в социально активном возрасте и составляют 17,0 % в структуре всей неврологической инвалидности. Медико-социальная значимость остеохондроза позвоночника определяется экономическими потерями, связанными с временной нетрудоспособностью больных. Возраст большинства пациентов от 30 до 50 лет

Остеохондроз – комплекс симптомов, в основе которого лежит развитие дегенеративно-дистрофических процессов в хрящевой ткани позвонков, включая межпозвонковые диски и связочный аппарат. Под влиянием вибраций, рывковых движений, подъема тяжестей, падений с возрастом происходит естественное старение межпозвонковых дисков. Развитию и обострению заболевания способствуют различные травмы спины, статические и динамические перегрузки, слабая физическая подготовка, нарушение осанки и искривление позвоночника, плоскостопие и излишний вес. Лечение остеохондроза и его осложнений проводят в основном с помощью консервативных методов, направленных на устранение болевого синдрома, нарушений функции спинномозговых корешков и предупреждение прогресса дистрофических изменений в структурах позвоночника.

Успешное лечение больных остеохондрозом зависит от правильного ведения восстановительных мероприятий, особенно на ранней стадии заболевания. Физическая реабилитация должна проводиться комплексно. Особенно эффективна лечебная физкультура (ЛФК). ЛФК – основа профилактики обострений и прогрессирования дегенеративного процесса в позвоночнике.

## 1. СТРОЕНИЕ И ФУНКЦИИ ПОЗВОНОЧНИКА

Позвоночник является опорой тела человека и выполняет функцию защиты спинного мозга. Позвоночный столб удерживает тело в прямом положении, обеспечивает прикрепление мышц, действует как амортизатор и обеспечивает сочетание силы и гибкости, способствующие максимальной устойчивости при минимальном ограничении подвижности.

Позвоночник состоит из 24 костей – позвонков. Между телами позвонков расположены межпозвонковые диски, которые представляет собой круглую плоскую соединительнотканную прокладку. Основной функцией дисков является амортизация статических и динамических нагрузок, которые возникают во время двигательной активности. Они также служат для соединения тел позвонков друг с другом. Позвонки соединяются и при помощи связок. Суставы между позвонками называются дугоотросчатыми или

фасеточными. Благодаря этим суставам, возможны движения между позвонками.

В позвоночном столбе позвонковые отверстия расположены друг над другом, формируя позвоночный канал для спинного мозга, кровеносных сосудов, нервных корешков, жировой клетчатки. Позвоночный канал образован не только телами и дужками позвонков, но и связками. Задняя продольная связка в виде тяжа соединяет все тела позвонков сзади, а желтая связка соединяет соседние дуги позвонков.

Спинной мозг представляет собой отдел центральной нервной системы, в котором расположены многочисленные проводящие нервные пути, передающие импульсы от органов в головной мозг и от головного мозга к органам. От спинного мозга отходит 31 пара нервных корешков. Из позвоночного канала нервные корешки выходят через межпозвоночные отверстия, которые образуются ножками и суставными отростками соседних позвонков. В позвоночнике выделяют четыре отдела: шейный, грудной, поясничный и крестцово-копчиковый. Шейный отдел позвоночника состоит из 7 позвонков, грудной – из 12 позвонков, а поясничный отдел – из 5 позвонков. В своей нижней части поясничный отдел соединен с крестцом. Крестец является отделом позвоночника, который состоит из 5 сросшихся между собой позвонков. Крестец соединяет позвоночник с тазовыми костями. Нервные корешки, которые выходят через крестцовые отверстия иннервируют нижние конечности, промежность и тазовые органы (мочевой пузырь и прямую кишку).

В норме позвоночный столб имеет S-образную форму. Такая форма обеспечивает позвоночнику дополнительную амортизирующую функцию. При этом шейный и поясничный отделы позвоночника представляют собой дугу, обращенную выпуклой стороной вперед, а грудной отдел – дугу, обращенную назад. Физиологические изгибы тела создают позвоночнику дополнительную упругость и помогают смягчать нагрузку на позвоночный столб (Рис. 1).

Связочно-мышечный аппарат, межпозвонковые диски, суставы соединяют позвонки между собой. Они позволяют удерживать позвоночник в вертикальном положении и обеспечивают необходимую свободу движения. При ходьбе, беге и прыжках эластичные свойства межпозвонковых дисков, значительно смягчают толчки и сотрясения, передаваемые на позвоночник, спинной и головной мозг.

### *Межпозвонковый диск*

Между телами позвонков находится 23 соединяющих их межпозвонковых диска. Они выполняют функцию гидравлических амортизаторов и, следовательно, обеспечивают движение между позвонками.

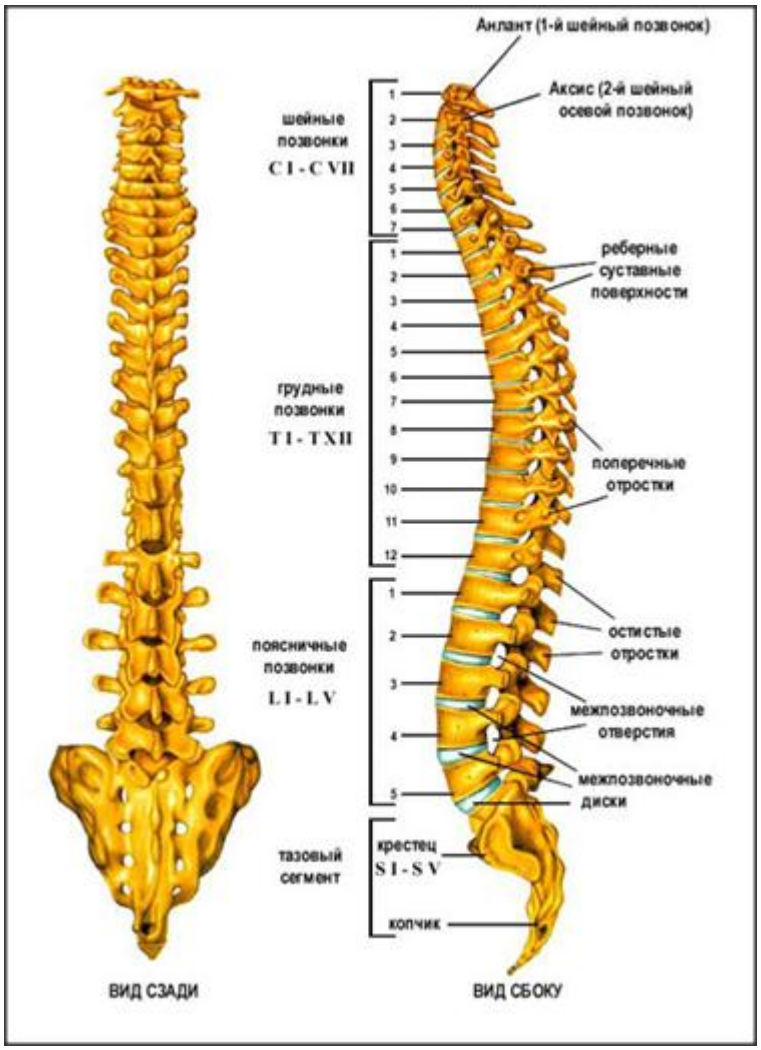


Рис. 1 Позвоночный столб

Толщина диска играет важную роль. Величина движения в любом участке позвоночного столба в значительной степени зависит от соотношения высоты межпозвонковых дисков и костной части позвоночника. Наибольшую подвижность имеет шейный отдел. Наименее подвижный грудной отдел.

Межпозвонковый диск представляет собой плоскую прокладку круглой формы, расположенную между двумя соседними позвонками. Диск состоит из двух частей: «студенистого» ядра и фиброзного кольца. Пульпозное ядро находится в центре и характеризуется мощной гидрофильностью (Рис. 2). Оно имеет упругие свойства и служит амортизатором при вертикальной нагрузке.

Вокруг ядра располагается фиброзное кольцо, которое удерживает его в центре и препятствует сдвиганию позвонков в сторону относительно друг друга. В норме фиброзное кольцо образовано прочными волокнами. Однако в результате дегенеративного поражения дисков (остеохондроза) происходит замещение волокон фиброзного кольца на рубцовую ткань. Это ведет к

ослаблению диска и при повышении внутридискового давления может приводить к разрыву фиброзного кольца. У взрослого человека межпозвонковый диск не имеет сосудов и хрящ его питается путем диффузии питательных веществ и кислорода из сосудов тел соседних позвонков.

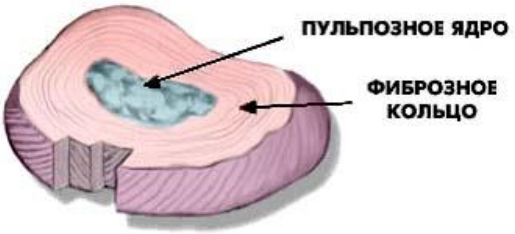


Рис. 2 Межпозвонковый диск

Важным источником питательных веществ для диска являются мышцы спины, именно их дистрофия нередко приводит к развитию остеохондроза**.** При поднятии тяжестей, прыжках и других физических нагрузках, диски выполняют роль амортизатора и поддерживают необходимое расстояние между позвонками. Поскольку самая большая нагрузка приходится на поясничный отдел позвоночника, именно в нём чаще всего образуются протрузии и межпозвонковые грыжи, являющиеся осложнением остеохондроза.

***Протрузия межпозвонкового диска*** – выпячивание (пролапс) диска без разрыва фиброзного кольца. ***Грыжа межпозвонкового диска*** – выпячивание (пролапс) диска с разрывом фиброзного кольца.

Особенно часто грыжа образуется при травме позвоночника или во время одновременного наклона и поворота туловища в сторону, тем более, если в руках находится тяжелый предмет. В этом положении, межпозвонковые диски испытывают очень большую нагрузку, давление внутри диска повышается, позвонки давят на одну сторону межпозвонкового диска и ядро смещается в противоположенную сторону и давит на фиброзное кольцо. В какой- то момент фиброзное кольцо не выдерживает такой нагрузки и происходит выпячивание диска (фиброзное кольцо растягивается, но остаётся целым) или образуется грыжа (фиброзное кольцо рвётся и через прорыв «вытекает» часть содержимого ядра). При увеличении нагрузки на позвоночник и создании условий повышения давления в поврежденном межпозвонковом диске грыжа увеличивается в размерах.

## 1.1 Шейный отдел

**Шейный отдел** позвоночника состоит из 7 позвонков и имеет физиологический изгиб (физиологический лордоз) вперед (Рис. 3). Шейный отдел является наиболее мобильным отделом позвоночника. Такая

подвижность дает нам возможность выполнять разнообразные движения шеей, а также повороты и наклоны головы. В поперечных отростках шейных позвонков имеются отверстия, в которых проходят позвоночные артерии. Эти кровеносные сосуды участвуют в кровоснабжении ствола мозга, мозжечка, а также затылочных долей больших полушарий. При развитии нестабильности в шейном отделе позвоночника, образовании грыж, сдавливающих позвоночную артерию, при болевых спазмах позвоночной артерии в результате раздражения поврежденных шейных дисков, появляется недостаточность кровоснабжения указанных отделов головного мозга. Это проявляется головными болями, головокружением, «мушками» перед глазами, шаткостью походки, изредка нарушением речи. Данное состояние получило название ***вертебро-базиллярной недостаточности.***

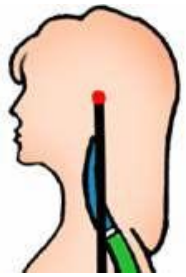

Рис. 3 Шейный отдел позвоночника

Два верхних шейных позвонка имеют анатомическое строение, отличное от строения всех остальных позвонков. Благодаря наличию этих позвонков, человек может совершать разнообразные повороты и наклоны головы.

Шейный отдел – это наиболее уязвимая часть позвоночника в отношении травматических повреждений. Данный риск обусловлен слабым мышечным корсетом в области шеи, а также небольшими размерами и низкой механической прочностью позвонков шейного отдела.

## 1.2 Грудной отдел

**Грудной отдел** позвоночника состоит из 12 позвонков. В норме он имеет физиологический изгиб, обращенной выпуклостью назад (физиологический кифоз) (Рис. 4).

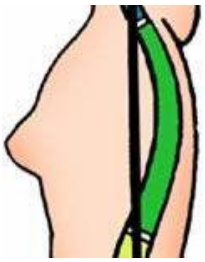

Рис. 4 Грудной отдел позвоночника

Грудной отдел позвоночника участвует в формировании задней стенки грудной клетки. К телам и поперечным отросткам грудных позвонков при помощи суставов прикрепляются ребра. В передних отделах ребра соединяются в единый жесткий каркас при помощи грудины, формируя грудную клетку.

Межпозвонковые диски в грудном отделе имеют очень небольшую высоту, что значительно уменьшает подвижность этого отдела позвоночника. Кроме того, подвижность грудного отдела ограничивают длинные остистые отростки позвонков, расположенные в виде черепицы, а также грудная клетка. Позвоночный канал в грудном отделе очень узкий, поэтому даже небольшие объёмные образования (грыжи, опухоли, остеофиты) приводят к развитию компрессии нервных корешков и спинного мозга.

### 1.3 Поясничный отдел

**Поясничный отдел** позвоночника состоит из 5 крупных позвонков. В норме поясничный отдел имеет легкий изгиб вперед (физиологический лордоз), так же как и шейный отдел позвоночника (Рис. 5). Поясничный отдел позвоночника соединяет малоподвижный грудной отдел и неподвижный крестец.

Рис. 5 Поясничный отдел позвоночника

Структуры поясничного отдела испытывают значительное давление со стороны верхней половины тела. Кроме того, при подъёме и переносе тяжестей давление, воздействующее на структуры поясничного отдела позвоночника, может возрастать во много раз. Всё это является причиной наиболее частого изнашивания межпозвонковых дисков в поясничном отделе. Значительное повышение давления внутри дисков может привести к разрыву фиброзного кольца и выходу части пульпозного ядра за пределы диска. Так формируется грыжа диска, которая может приводить к сдавлению нервных структур, что приводит к появлению болевого синдрома и неврологических нарушений.

Позвонково-двигательный сегмент (ПДС) представляет собой функциональную единицу позвоночного столба. Позвоночный сегмент состоит из двух соседних позвонков, соединенных между собой межпозвонковым диском, связками и мышцами. Благодаря фасеточным суставам, в позвоночном сегменте имеется некоторая возможность движений между позвонками. Через

фораминарные отверстия, расположенные в боковых отделах позвоночного сегмента, проходят кровеносные сосуды и нервные корешки (Рис. 6).

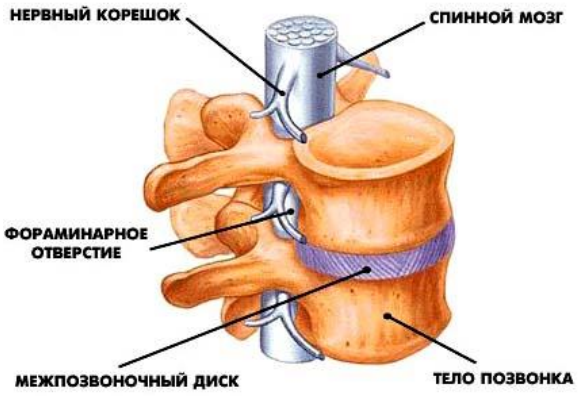


Рис. 6 Позвонково-двигательный сегмент

Нормальная функция позвоночника возможна только при правильной работе ПДС. Нарушение функции позвонкового сегмента проявляется в виде сегментарной нестабильности или сегментарной блокады. Между позвонками возможен избыточный объём движений, что может способствовать появлению механической боли или даже динамической компрессии нервных структур. Или в случае сегментарной блокады движения между двумя позвонками будут отсутствовать. При этом движения позвоночного столба обеспечиваются за счет избыточных движений в соседних сегментах (гипермобильность), что также может способствовать развитию болевого синдрома.

## 2. КЛИНИЧЕСКИЕ ПРОЯВЛЕНИЯ ОСТЕОХОНДРОЗА

Остеохондроз – это дегенеративно-дистрофическое заболевание позвоночника, сопровождающееся деформацией, в первую очередь, межпозвонковых дисков.

Остеохондроз – заболевание с участием наследственных, врождённых черт и ряда приобретенных факторов: статико-динамических, аутоиммунных, обменных и др. Вначале поражаются межпозвонковые диски, затем – другие отделы позвоночника, ОДА, нервная система.

В жизни современного человека дисбаланс между активной физической деятельностью и статическими нагрузками приводит к снижению тонуса мышечного корсета позвоночника, ослаблению его рессорной функции, поэтому возрастающая осевая нагрузка на межпозвонковые диски и связочный аппарат позвоночника создают условия для их микротравматизации.

***Основные причины,***

вызывающие изменения в межпозвонковых дисках:

1. наследственная предрасположенность;
2. нарушение обмена веществ в организме, инфекции, интоксикации;
3. избыточный вес, неправильное питание (недостаток микроэлементов и жидкости);
4. возрастные изменения;
5. травмы позвоночника (ушибы, переломы);
6. нарушение осанки, сколиоз, гипермобильность (нестабильность) сегментов позвоночного столба, плоскостопие;
7. неблагоприятные экологические условия;
8. малоподвижный образ жизни;
9. работа, связанная с подъемом тяжестей, поворотами, сгибанием и разгибанием, рывковыми движениями;
10. длительное воздействие неудобных поз в положении стоя, сидя, лежа, при выполнении работы, при которой увеличивается давление в дисках и нагрузка на позвоночник;
11. чрезмерные физические нагрузки, неравномерно развитая костно-мышечная система;
12. перегрузки позвоночника в результате ходьбы на высоких каблуках и беременности у женщин;
13. резкое прекращение регулярных тренировок профессиональными спортсменами;
14. нервное перенапряжение, стресс.

Дегенеративный процесс начинается со студенистого ядра. Оно теряет влагу и центральное расположение, может сморщиваться и распадаться на отдельные фрагменты. Фиброзное кольцо становится менее эластичным, размягчается, истончается, в нем появляются щели, разрывы, трещины. Нарастание дегенеративных изменений в диске приводит к снижению его высоты. В связи с этим нарушаются нормальные взаимоотношения в межпозвонковых суставах. Когда происходит прорыв фиброзного кольца с выходом за его пределы части или всего ядра говорят о грыже диска. Важным является направление выпячивания и размеры грыжи. В зависимости от направления различают виды грыж: передние, протекающие, как правило, бессимптомно, боковые, при которых ткань проникает в тела позвонков (*грыжа Шморля),* задние (выпячивание в сторону спинного мозга), проникающие в позвоночный канал и межпозвонковые отверстия. Такие грыжи могут раздражать или сдавливать корешки спинномозговых нервов (Рис. 7).

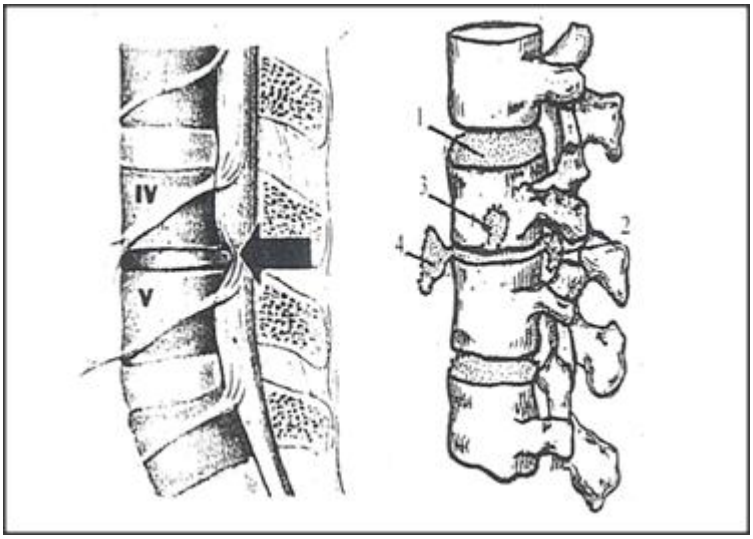


Рис. 7 Межпозвонковые грыжи

Если межпозвонковая грыжа затронула нервные отростки или корешки определённого сегмента позвоночника, то это приводит к нарушению работы того органа, за который и отвечает повреждённый сегмент позвоночника. Или вследствие выпячивания диска в одну сторону, в противоположенной стороне расстояние между позвонками уменьшается и это приводит к защемлению нервных отростков уже самими позвонками.

Межпозвонковая грыжа в поясничном отделе, чаще всего вызывает боль в ногах, грыжа в грудном отделе способствует возникновению головокружений, болей в области сердца, нарушений функций органов дыхания и т.д. Грыжа в шейном отделе может быть причиной головных болей, головокружений, онемения рук. Наиболее опасны межпозвонковые грыжи размером более 10 мм, резко суживающие спинномозговой канал, сдавливающие кровеносные сосуды и травмирующие нервные окончания, длительное воздействие на которые приводит не только к сильной боли, но и к нарушению кровообращения, потере чувствительности в конечностях с последующими осложнениями.

Если в норме упругие, эластичные межпозвонковые диски амортизируют давление и равномерно распределяют его на окружающие ткани, то при остеохондрозе они мало предохраняют от травм смежные с ними позвонки. Вслед за уменьшением эластичности и высоты дисков изменение претерпевает и костная ткань позвонков. В ответ на компрессию позвонков разрастается костная ткань (остеофиты) на краях тел позвонков, сначала в грудной и поясничной области, затем в шейной, так как именно эти отделы служат точками опоры при вертикальной позе человека.

***Основные симптомы остеохондроза***

1. постоянные ноющие боли в спине, чувство онемения и ломоты в конечностях;
2. усиление болей при резких движениях, физической нагрузке, поднятии тяжестей, кашле и чихании;
3. уменьшение объема движений, спазмы мышц;
4. при остеохондрозе шейного отдела позвоночника: боли в руках, плечах, головные боли; возможно развитие так называемого синдрома позвоночной артерии, при котором появляются жалобы на шум в голове, головокружение, мелькание «мушек», цветных пятен перед глазами в сочетании с пульсирующей головной болью. Причиной синдрома позвоночной артерии может быть ее спазм в ответ как на непосредственное раздражение ее симпатического сплетения за счет костных разрастаний, грыжи диска, артроза межпозвонкового сустава, так и рефлекторной реакции вследствие раздражения любых рецепторов позвоночника. Наличие синдрома позвоночной артерии может усугубить течение коронарной или сердечно-мышечной патологии при их наличии;
5. при остеохондрозе грудного отдела позвоночника: боль в грудной клетке (как «кол» в груди), в области сердца и других внутренних органах;
6. при остеохондрозе пояснично-крестцового отдела позвоночника: боль в пояснице, иррадиирующая в крестец, нижние конечности, иногда в органы малого таза;
7. поражение нервных корешков (при грыжах межпозвонковых дисков, костных разрастаниях, спондилолистезе, спондилоартрозе): стреляющая боль и нарушение чувствительности, гипотрофия, гипотония, слабость в иннервируемых мышцах, снижение рефлексов.

## 2.1 Шейный остеохондроз

Локализация остеохондроза в области шеи (*шейный остеохондроз*) встречается довольно часто. Шейный отдел позвоночника страдает чаще у людей, которые занимаются однообразной работой – конструкторы, программисты, секретари, стоматологи, часовщики и т. д. Как правило, развитию шейного остеохондроза способствуют езда за рулем и длительная работа за компьютером. К основным признакам и симптомам шейного остеохондроза относятся: головная боль, головокружение, боль в руках и грудной клетки, прострелы, онемение языка.

При шейном остеохондрозе часто болит и кружится голова, темнеет в глазах, поднимается давление. Через поперечные отростки шейных позвонков помимо канала для спинного мозга проходит канал для так называемой позвоночной артерии. Она направлена в полость черепа и питает мозжечок, вестибулярный аппарат и центры, лежащие в области затылка и основания мозга. Смещение позвонков приводит к рефлекторному спазму позвоночной артерии, а в тяжелых случаях – и к ее сдавливанию. Таким образом, нарушается кровоснабжение центров равновесия и ряда вегетативных центров, управляющих процессами жизнедеятельности. Грыжи шейного отдела позвоночника встречаются редко. При остеохондрозе шейного отдела могут присутствовать и корешковые симптомы: боль отдает в руку, иногда в отдельные пальцы руки, они немеют, становятся постоянно холодными. Причина этого – нарушение прохождения импульса по нервному волокну. По онемению того или иного пальца можно судить о смещении конкретного позвонка.

Клиническая картина остеохондроза шейного отдела позвоночника характеризуется многообразием симптомов, что обусловлено анатомо-физиологическими особенностями этого сегмента. Существует ряд синдромов при шейном остеохондрозе: корешковый (радикулярный), плече-лопаточный периартрит, синдром позвоночной артерии, кардиальный синдром, синдром передней лестничной мышцы. Наиболее часто дегенеративно-дистрофическим процессом поражаются диски на уровне позвонков $C_{IV}$, $C_V$, $C_V$–$C_{VI}$, $C_{VI}$–$C_{VII}$, $C_{IV}$–$Th_I$.

**1. *Корешковый синдром (компрессионный).*** Обычно первым признаком корешкового синдрома является боль. Поражаются, как правило, корешки спинномозговых нервов $C_V$–$C_{VIII}$. При компрессии верхне-шейных нервных корешков появляется стреляющая боль в шейно-затылочной области, распространяющаяся до теменной области. Боль носит односторонний характер. При компрессии средне- и нижнешейных нервных корешков (чаще всего шестого и седьмого) боль распространяется в руку и лопатку. Боль обычно максимально выражена в проксимальных отделах руки, а в дистальных отделах преобладают парестезии («ползание мурашек»). Нередко боль обостряется ночью. У некоторых больных боль уменьшается при закидывании руки за голову.

Болезненна пальпация по ходу нервных стволов руки, над и под ключицей, остистых отростков и паравертебральных (околопозвоночных) точек на уровне шейных и верхних грудных позвонков, межреберий, точек выходов малого и большого затылочных нервов и др. Боли усиливаются при поворотах головы, кашле, чиханье. Нередко боль сопровождается напряжением шейных мышц,

вынужденным положением головы, при этом пальпация шейных мышц болезненна, особенно у верхнего края трапециевидной мышцы.

Наблюдается слабость и гипотрофия дельтовидной мышцы, двуглавой и трехглавой мышц плеча, а также снижение одного из глубоких рефлексов сухожилий трехглавой или двуглавой мышц. Иногда сглажен (выпрямлен) шейный лордоз (естественный изгиб шейных позвонков), может иметь место сколиоз в нижнее-шейном и верхнегрудном отделах позвоночника.

**2.** ***Синдром плече-лопаточного периартрита*** проявляется, прежде всего, болями в области плечевого сустава, плеча. Перемещение руки в сагиттальной плоскости совершается свободно, но попытка отведения в сторону ограничена из-за контрактуры мышц и сопровождается интенсивной (резкой) болью – так называемая «замороженная» рука. При пальпации определяются болезненные точки по передней поверхности плечевого сустава, в области проекции длинной головки двуглавой мышцы плеча и по задней поверхности плеча, а также в области шейки лопатки. Боли при движении возникают в связи с натяжением подмышечного нерва, который очень короток, огибает шейку плечевой кости сзади и разветвляется в капсуле плечевого сустава и дельтовидной мышце. Для типичного синдрома плече-лопаточного периартрита характерно отсутствие патологических изменений в плечевом суставе.

**3.** ***Синдром позвоночной артерии*** характеризуется болью в области затылка, иррадиирующей спереди на височно-теменные и лобную области. Больной не может спать на высоко поднятой подушке. Боль постоянная или приступообразная, усиливается при статическом напряжении, повороте головы, сопровождается астенизацией, покраснением или побледнением лица, тахикардией, неприятными ощущениями в глотке, лице, болью в руке, предплечье, плечевом поясе. Синдром сопровождается вегетососудистыми нарушениями в виде головокружений, тошноты, шума в ушах нарушении слуха. Они возникают и усиливаются при поворотах головы и ее запрокидывании назад, нередко появляется общая слабость (затруднения при ходьбе, падения без потери сознания).

**4.** ***Кардиальный синдром (синдром шейной стенокардии).*** Обуславливается поражением шейных корешков и шейного отдела симпатической нервной системы при остеохондрозе шейного отдела позвоночника.

В отличие от истинной стенокардии загрудинная боль усиливается при поворотах головы и движениях руки. Следует отметить, что боли не снимаются коронарорасширяющими средствами. Болезненна пальпация паравертебральных точек в шейном отделе. Боль не усугубляется при ходьбе. Дискогенная компрессия седьмого шейного корешка, иннервирующего

переднюю грудную мышцу, нередко наряду с болью в шее и руке сопровождается болью в области кожи над большой грудной мышцей слева или боли в самой грудной мышце, что может привести к ошибочному диагнозу стенокардии и инфаркта миокарда. Поскольку мышцы лопаточной области также иннервируются шейными корешками, иррадиация боли в лопатку служит типичным проявлением шейного остеохондроза. Кроме болей, кардиальный синдром может проявляться тахикардией и экстрасистолией, что объясняется нарушением симпатической иннервации сердца, вызванным раздражением корешков шейных спинномозговых сегментов.

**5. *Синдром передней лестничной мышцы.*** Характерна боль в руке, усиливающаяся в ночное время, при глубоком вдохе, наклоне головы в здоровую сторону, при отведении руки. Отмечается слабость мышц кисти. Кисть бледна или цианотична, отечна. Синдром передней лестничной мышцы проявляется болезненностью и уплотнением передней лестничной мышцы. Исходя из патогенеза заболевания, при консервативном лечении следует предусматривать мероприятия, направленные на восстановление или относительную нормализацию межпозвоночных соотношений, кровоснабжения, уменьшения отека и, следовательно, на восстановление утраченной функции периферической нервной системы.

## 2.2 Грудной остеохондроз

*Грудной отдел позвоночника* при остеохондрозе поражается редко. Одной из главных причин развития грудного остеохондроза является искривление позвоночника (сколиоз). Обычно причины для развития грудного остеохондроза формируются еще со школьной скамьи. Грудной отдел позвоночника является наименее подвижным, поэтому признаки и симптомы грудного остеохондроза очень сильно отличаются от симптомов шейного или поясничного остеохондроза. В большинстве случаев главным отличием грудного остеохондроза является отсутствие острых болей и наличие одних только тупых, ноющих болей в спине. К основным симптомам и признакам грудного остеохондроза относятся: боль в груди, онемение, чувство ползания мурашек в области груди, боли в области сердца, печени, желудка. Очень часто грудной остеохондроз маскируется под другие болезни (например, стенокардия, инфаркт миокарда, язвенная болезнь, гастрит).

Боли, связанные с остеохондрозом грудного отдела позвоночника, длительные, схожие с межреберной невралгией. Иногда боль может отдавать под лопатку, что заставляет подозревать инфаркт. Различие между ишемической болезнью сердца и межреберной невралгией заключается в том,

что при остеохондрозе у пациента нормальная (или почти нормальная) электрокардиограмма, отсутствуют такие симптомы, как резкая бледность, синюшность, землистость кожных покровов, холодный пот и т. д.

## 2.3 Пояснично-крестцовый остеохондроз

*Остеохондроз поясничного отдела позвоночника* – поясничный остеохондроз встречается чаще всего. Это объясняется тем, что на поясницу (поясничные позвонки), как правило, приходится основная нагрузка. Чаще всего поясничный остеохондроз может осложниться межпозвонковой грыжей поясничного отдела.

К основным симптомам и признакам поясничного остеохондроза относятся: боль в пояснице (боли в пояснице беспокоят человека в течение многих лет и характеризуются цикличностью, обостряясь в осенне-зимний период), ограничение подвижности, боль в ногах. Очень часто при поясничном остеохондрозе наблюдается острая (прострелы) или ноющая боль в ногах, захватывающая определенную часть ноги (например, сзади или сбоку бедра). Кроме болей может отмечаться повышение или понижение чувствительности кожи ног (на бедре или на голени) к прикосновениям или к боли – эти симптомы остеохондроза объясняются защемлением корешков спинного мозга.

Наиболее частая причина межпозвонкового остеохондроза в пояснично-крестцовом отделе позвоночника – травматическая (компрессионный перелом или хроническая травма). В поясничном отделе из нервных корешков формируется седалищный нерв (nervus ischiadicus), отсюда и название осложнения – ишиас. При ущемлении нерва боль распространяется по ходу нервного ствола: в область ягодицы, под колено, иногда в икру или пятку. Возможны значительные нарушения питания нервного ствола, тогда нога немеет. Симптомы выпадения чувствительности очень стойкие, иногда онемение сохраняется длительное время.

При ущемлении седалищного нерва человек начинает хромать, избегая переносить вес тела на болезненную сторону, наклоняясь в здоровую сторону, чтобы максимально раздвинуть позвонки на больной части тела и тем самым уменьшить сдавливание корешка. Нагрузка на межпозвонковый диск, и без того уже поврежденный, распределяется неравномерно, что приводит к его дальнейшему выпячиванию и разрушению. Со временем в результате лечения боли проходят или становятся терпимыми. Осложнение пояснично-крестцового остеохондроза – нестабильность позвонка. Диск уже не фиксирует позвонок, при нагрузке под действием силы тяжести поясничный отдел «сползает» с крестца. Развиваются патологические процессы в расположенных рядом

внутренних органах. При остеохондрозе пояснично-крестцового отдела позвоночника первыми клиническими проявлениями являются боли в пояснице и ноге. Дискогенная боль обычно локализируется в нижней части спины, а так же в области ягодиц, по внешнему краю бедра и голени (Рис. 8).

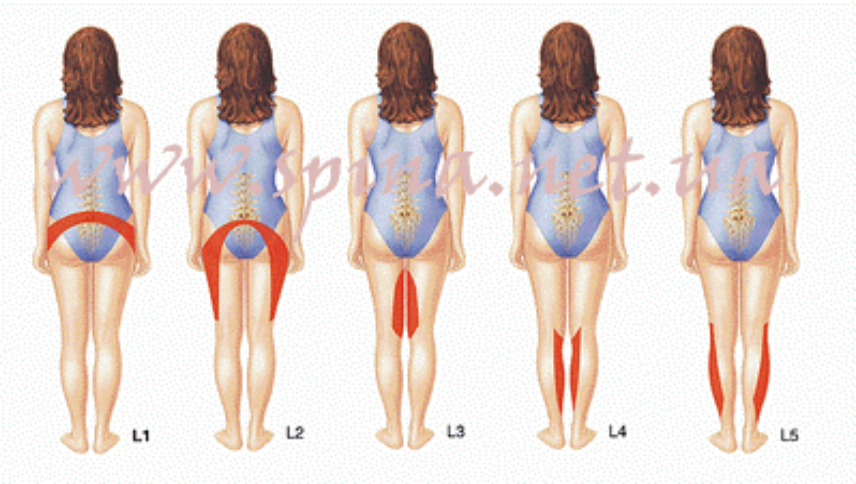


Рис. 8 Локализация дискогенной боли

Из болевых точек наиболее выражены паравертебральные, выявляемые при надавливании на поперечные отростки IV и V поясничных позвонков, боли в пояснице или ноге носят постоянный характер, но интенсивность их различна. При удобном положении в постели боли могут затихнуть, почти исчезнуть. Больной сам выбирает наиболее удобное исходное положение на спине или на боку. Боли значительно утихают, если больной, положив подушку под живот, принимает исходное положение лежа на животе. Боли могут быть слабыми, не нарушающими работоспособности больного, и столь резкими, что человек не в состоянии ходить, сидеть, даже поворачиваться в постели. Болезненность выявляется или обостряется при давлении по бокам нижних поясничных позвонков, при наклоне туловища вперед и в стороны, при попытке сесть в кровати с вытянутыми ногами.

При вовлечении в патологический процесс ствола седалищного нерва боли отмечаются по задней поверхности ноги и усиливаются при надавливании на нерв – по средней линии между большим вертелом бедра и седалищным бугром, в подколенной впадине и наружного мыщелка. Во время исследования находят болезненные точки в области остистых отростков позвонков и точки по ходу седалищного нерва. При пальпации выявляется состояние мышечного аппарата, распространенное или локальное повышение его тонуса. Мышцы спины напряжены, а мышцы ягодиц, бедра, голени гипотоничны, гипотрофичны.

При остеохондрозе *второй и третьей стадий* происходит неравномерное

снижение высоты межпозвонкового диска, развивается наклон тела позвонка, в некоторых случаях с его ротацией. В связи с этим развивается рефлекторный болевой сколиоз. Грыжа межпозвонкового диска характеризуется постоянной противоболевой позой, отсутствием поясничного лордоза (изгиба позвоночника вперед), ограничением движений «сгибание и разгибание» в поясничном отделе, появлением сильной боли в поясничной области при сгибании в тазобедренном суставе, резкой болью при пальпации грыжевых точек (мест проекции выпавшего диска), расстройством чувствительности. Из симптомов натяжения классическим и наиболее информативным является симптом Лассега.

При исследовании методом пальпации выявляются отклонения остистых отростков вправо или влево, смещение позвоночника кпереди или кзади и в соответствии с этим западение или выстояние остистого отростка. При сколиозе обнаруживается соответствующее искривление позвоночника. Больные жалуются на ощущение утомления в поясничной области, возникающее после длительного пребывания в вынужденной позе, после охлаждения, а также при неловких движениях. Например, для компенсации неустойчивости сегмента мышцы позвоночника находятся в постоянном напряжении, что приводит к чувству переутомления и статической неполноценности с постоянным стремлением к разгрузке позвоночника.

*Вегетативно-сосудистые нарушения* проявляются в виде похолодания нижних конечностей, особенно дистальных отделов, цианотичности кожных покровов, отмечается снижение пульсации тыльной артерии стопы на больной ноге, одностороннее снижение коленного рефлекса, ахиллов рефлекс отсутствует. Остеохондроз позвоночника может привести к нарушению спинномозгового кровообращения за счет сдавления радикуломедуллярных артерий грыжей межпозвонкового диска. Обычно остеохондроз проявляется корешковой болью. Однако если выбухающая грыжа межпозвонкового диска сдавливает и радикуломедуллярную артерию, клиническая картина значительно меняется, и на передний план выступают нарушения движений (парезы, параличи), расстройства чувствительности.

Установление предварительного диагноза осуществляется при первичном осмотре пациента. Осмотр проводит врач-невролог в связи с жалобами больного, которые могут проявляться болевым синдромом, деформацией или ограничением подвижности. Позвоночник исследуют в положении больного стоя, сидя и лежа, как в покое, так и в движении. Уровень поражения позвоночника определяют путем отсчета числа позвонков от определенных анатомических ориентиров или по специальной схеме. При осмотре спины обращают внимание на осанку, особенности строения туловища, отмечают

линию остистых отростков (срединная борозда спины), нижние углы лопаток, гребни подвздошных костей, боковые контуры талии и шеи, положение надплечий, выявляют выпячивание остистых отростков, обращают внимание на рельеф мышц, расположенных рядом с позвоночником.

Ощупывание позвоночника позволяет дополнить данные осмотра, определить локализацию, степень и характер болезненности. При пальпации отмечают также напряжение мышц, расположенных рядом с позвоночником, так как большинство травм и заболеваний позвоночного столба сопровождается повышением мышечного тонуса. Сгибание позвоночника используется с целью определения амплитуды движений в различных отделах позвоночника. По классификации поражений позвоночника в диагнозе указываются: локализация уровня поражения (шейно-грудной, поясничный), рефлекторные проявления в виде болей и мышечного спазма, и поражение корешка: «С» – шейный, «Th» – грудной, «L» – поясничный, «S» – крестцовый. Дополнительно указывается, есть ли дистрофические изменения в виде жестких узелков в мышцах, поскольку эти узелки могут стать дополнительным источником болевых ощущений, а также есть ли локальные нарушения кровообращения – так называемые вегетативно-сосудистые расстройства.

Основную роль в исследовании позвоночника отводят рентгенографии, компьютерной томографии и магнитно-резонансной томографии, с помощью которых определяется уровень поражения, уточняется и конкретизируется диагноз, выявляются скрытые патологии. Данные диагностики позволяют лечащему врачу определить тактику лечения и выбрать наиболее эффективные методы лечения.

## 3. ЛЕЧЕБНАЯ ФИЗКУЛЬТУРА ПРИ ОСТЕОХОНДРОЗЕ

Лечение больных с остеохондрозом позвоночника включает различные ортопедические, медикаментозные и физиотерапевтические методы, а также средства лечебной физкультуры (ЛФК): двигательный режим, физические упражнения, массаж, тракционное лечение.

Лечебная физкультура – ведущий метод консервативного лечения заболеваний опорно-двигательного аппарата (ОДА), основанный на применении дозированных нагрузок, направленных на декомпрессию нервных корешков, коррекцию и укрепление мышечного корсета, увеличение объема и выработки определенного стереотипа движений и правильной осанки, придание связочно-мышечному аппарату необходимой гибкости, а также на профилактику осложнений. В результате выполнения упражнений улучшается кровообращение, нормализуется обмен веществ и питание межпозвонковых

дисков, увеличивается межпозвонковое пространство, формируется мышечный корсет и уменьшается нагрузка на позвоночник.

Восстановительное лечение должно учитывать индивидуальные особенности организма больного, локализацию патологического процесса, стадию заболевания, его возраст и переносимость нагрузок. Важно также оценить состояние мышечного тонуса и функцию позвоночного столба с помощью функционального двигательного теста (Приложение 1).

*Основные принципы восстановительной терапии при остеохондрозе позвоночника:*

- покой на первых этапах обострения – исключение неблагоприятных статико-динамических нагрузок;
- стимуляция активности мышечного корсета;
- комплексность воздействия;
- щадящий характер лечебных воздействий.

## 3.1 Показания и противопоказания к лечебной физкультуре при остеохондрозе позвоночника

***Показания**:* подострая и хроническая стадия остеохондроза, клинически проявляющиеся синдромы остеохондроза, послеоперационный период после удаления грыжи диска.

***Противопоказания:*** общие противопоказания к применению средств ЛФК; нарастание проявлений мышечных синдромов, компрессионный синдром, требующий хирургического вмешательства, приступы нарушения вертебробазилярного кровообращения, выраженный болевой синдром.

***Задачи ЛФК**:*

- снижение патологической импульсации с пораженного отдела позвоночника на мышцы и наоборот.
- улучшение крово- и лимфообращения, трофических процессов в поражённых позвонково -двигательных сегментах и суставах.
- уменьшение нагрузки на пораженный ПДС
- уменьшение чрезмерной подвижности позвоночника
- укрепление локальной миофиксации поражённого ПДС.
- увеличение подвижности в поражённых суставах.

Основные принципы восстановительного лечения позвоночника могут быть достигнуты путем тренировки мышц и фиксацией позвоночника в соответствующем положении. Для детального исследования мышц необходимо знание не только мест их прикрепления, но и функционального назначения мышцы или определенной группы мышц (Приложение 2). По характеру

совершения тестового движения для каждой мышцы, по сопротивлению, которое при этом преодолевается, можно судить о силе, состоянии и функциональных возможностях исследуемых мышц. Причем усилие врача не должно быть большим, мышцы необходимо исследовать симметрично на здоровой и больной стороне.

## 3.2 Тракция позвоночника

Вытяжение позвоночника или тракция, является действенным методом лечения болевого синдрома. Процедура проводится на специальном оборудовании и в результате ее проведения увеличивается межпозвонковое пространство и снимается боль. Аппаратное вытяжение позвоночника может быть «сухим» или подводным. При проведении «сухого» вытяжения применяются специальные компьютеризированные тракционные станки, позволяющие точно рассчитать силу тракции для каждого пациента. Использование сухого вытяжения позвоночника дает возможность разгрузить позвоночные сегменты и уменьшить внутридисковое давление, тем самым снять блок межпозвонковых суставов. Результат вытяжения – уменьшение сдавления нервных корешков, кровеносных сосудов, расширение межсуставных отверстий между телами позвонков. Увеличение прилагаемой силы вытяжения позвоночника производят постепенно. Курс лечения 10 процедур. 25 - 30 минут пациент должен полежать после процедуры. Далее необходимо не вставая с кушетки, надеть корсет (Рис.8).

Рис. 8 Вытяжение позвоночника

Специальные бассейны или ванные используются для проведения процедуры подводного вытяжения. Релаксирующим действием обладает теплая вода, мышечное напряжение уменьшается. Это позволяет уменьшить силу тракции. На санаторно-курортном этапе восстановительного лечения чаще всего используют радоновые, сероводородные или хлоридно-натриевые воды.

В лечении пациентов с остеохондрозом поясничного отдела подводное вытяжение позвоночника является наиболее эффективным.

В настоящий момент практикуется горизонтальное или вертикальное подводное вытяжение позвоночника. Оно происходит под влиянием собственной массы тела или с приложением дополнительных сил. Продолжительность курса лечения составляет до 15 процедур. Носить корсет и спать на ровной жесткой поверхности пациенты должны в течение всего курса лечения, а потом еще три месяца после окончания лечения

Пациент должен пройти медицинское обследование перед тем как приступать к лечению остеохондроза методом вытяжения позвоночника. Должна быть сделана рентгенография позвоночника и/или компьютерная томография.

***Противопоказания для методики аппаратного вытяжения*** позвоночника. Для всех видов процедур они являются общими:

1. обострение заболевания, сопровождающееся сильными болями;
2. нестабильность позвоночного сегмента;
3. секвестрированные грыжи диска;
4. воспалительные заболевания спинного мозга;
5. остеопороз;
6. переломы позвоночника;
7. состояние после оперативного лечения межпозвонковых грыж;
8. ожирение (вес более 100 кг);
9. пожилой возраст;
10. индивидуальная непереносимость процедуры;
11. кожные заболевания, туберкулез, опухоли различной локализации;
12. заболевания внутренних органов в стадии обострения.

Вытяжение выполняется ежедневно по 10-30 минут (можно несколько раз в день) до полного исчезновения боли или ее стабильного ослабления.

### 3.3 Приемы самовытяжения позвоночника.

#### *Грудной и поясничный отделы*

Для вытяжения грудного и поясничного отделов рекомендуют вытяжение на наклонной поверхности. Для этого используется широкая доска с гладкой поверхностью. Верхний конец доски прикрепляют на высоте 100-130 см от пола (к стене и т. д.) так, чтобы угол между доской и полом составлял 30-45$^0$. К верхнему краю доски прикрепляют две широкие лямки длиной 40-45см, чтобы можно было вынуть из них руки без посторонней помощи. На доску можно

лечь спиной или животом, продев руки в лямки. Мышцы туловища должны быть полностью расслаблены. Для лучшего расслабления мышц под колени (лежа на спине) или под голени (лежа на животе) подкладывают валик. Вытяжение должно быть безболезненным. Его силу можно регулировать, изменяя угол наклона доски.

### *Шейный отдел*

Для вытяжения шейного отдела применяют похожую конструкцию. Доску прикрепляют к стене под углом 15-25$^0$ к полу. На расстоянии 15-20 см от верхнего края к доске прикрепляют подголовник - поперечную планку высотой 5 см. Верхнюю часть планки можно сделать округлой или положить на нее небольшую подушку. Для растягивания шейного отдела позвоночника на доску ложатся так, чтобы шея оказалась на подголовнике. Для лучшего расслабления мышц под колени подкладывается валик. Вытяжение происходит за счет силы тяжести: тело расслаблено, а затылок удерживается за подголовник. Если голова «сползает» с подголовника, не следует давить затылком: мышцы шеи должны быть полностью расслаблены. В этом случае надо уменьшить угол наклона доски. Так же необходимо поступить и в том случае, если при вытяжении ощущается дискомфорт. Вытяжение должно быть безболезненным.

### *Расстягивание поясничного, нижне - и среднегрудного отделов позвоночника*

Часто при выраженном болевом синдроме больные интуитивно принимают щадящую позу, вплоть до того, что спят на четвереньках, подложив под туловище подушки, на спине или на боку с подушкой под поясницей и т.д.

Для растягивания различных отделов позвоночника следует подобрать такое положение, при котором боль уменьшается. Если растягивание причиняет боль, надо подобрать другое положение для того же отдела или попытаться снять блокирование иными приемами. Растягивание, как и вытяжение, выполняют один или несколько раз в день по 10-30 минут до полного исчезновения боли или ее стабильного ослабления.

*Растягивание с наклоном вперед*

Для растягивания следует лечь грудью или животом на опору высотой примерно по колено. Вершина опоры должна быть не слишком широкой, чтобы туловище не лежало на плоскости, а было согнуто в грудном и поясничном отделах, но и не слишком узкой, чтобы лежать было удобно. В качестве опоры можно использовать сложенную из свернутых одеял или подушек «горку» или доску с мягкой подкладкой, положенную на два табурета. Вершина перегиба туловища должна приходиться на район блокирования. Ноги слегка разведены,

колени и локти согнуты и касаются пола, голова свисает или лежит на сложенных кистях.

Вес тела должен частично приходиться на колени и локти, а частично - на опору под грудью и животом. Чтобы увеличить нагрузку на опору, следует сдвинуть ноги назад, а руки вперед; чтобы уменьшить давление на грудь и живот, - подтянуть локти и колени ближе к центру. Максимально расслабить мышцы и дышать свободным, не сдавленным отделом легких: при растягивании грудного отдела животом. Для облегчения мобилизации можно использовать метод постизометрической релаксации (ПИР): на вдохе в течение 10-12 секунд немного напрячь мышцы спины, на выдохе - полностью расслабиться. Дыхание свободное, мышцы расслаблены.

### 3.4 ЛФК при остеохондрозе шейного отдела позвоночника

***Общие задачи ЛФК:*** укрепление всего организма, снижение патологической проприоцептивной импульсации с шейного отдела позвоночника на плечевой пояс и с плечевого пояса на шейный отдел, улучшение кровообращения в пораженном участке, уменьшение явлений ирритации.

***Частные задачи ЛФК:*** уменьшение болей в плечевом суставе и верхней конечности, профилактика развития контрактуры плечевого сустава, восстановление нормальной амплитуды движений в суставах; профилактика вестибулярных нарушений; укрепление ослабленных мышц и борьба со спастическими проявлениями заболевания.

Лечебную гимнастику (ЛГ) назначают в остром периоде заболевания. Комплекс включает упражнения для мелких и средних мышечных групп и суставов, упражнения в расслаблении мышц плечевого пояса и верхних конечностей, маховые движения. Из исходного положения сидя и лежа. По мере стихания процесса в занятия включаются статико-динамические силовые упражнения для мышц плечевого пояса и верхних конечностей в сочетании с дыхательными и упражнениями на равновесие, координацию и выработку пространственного представления. Не следует совсем исключать активные движения в шейном отделе, так как в повседневной жизни человек постоянно выполняет движения головой. Но они назначаются в период ремиссии в и. п. лежа.

Во время работы, связанной с наклоном головы, необходимо надевать воротник Шанца. С целью профилактики обострений заболевания рекомендуют плавание (на спине, стилем «брасс»).

### *Комплекс упражнений при шейном остеохондрозе*

1. Сильно надавить лбом па сопротивляющуюся ладонь, давление удерживать 7-10 сек. Повторить 3-5 раз (ни лоб, ни ладонь при этом не двигаются).

2. Сильно надавить затылком на сопротивляющуюся ладонь. Давление удерживать 7-10 сек. Повторить 3-5 раз (ни затылок, ни ладонь при этом не двигаются).

3. Сильно надавить правым виском на сопротивляющуюся ладонь. Давление удерживать 7-10 сек. Повторить 3-5 раз (ни висок, ни ладонь не двигаются).

4. Сильно надавить левым виском на сопротивляющуюся ладонь. Давление удерживать 7-10 сек. Повторить 3-5 раз (ни висок, ни ладонь не двигаются).

5. Подставить любую ладонь под подбородок. Сильно надавить подбородком на сопротивляющуюся ладонь (ни подбородок, ни ладонь не двигаются)

6. Подбородок горизонтально. Повороты головы максимально вправо (5 раз). Столько же выполнять влево.

7. Подбородок горизонтально. С силой стараемся как бы «утопить» подбородок в шее, а макушку головы стараемся поднять максимально вверх.

8. Подбородок к шее. Повернуть голову 5 раз вправо, а затем 5 раз влево.

9. Запрокинуть голову назад, постараться коснуться правым ухом правого плеча (5 раз) Затем выполните такое же движение, пытаясь левым ухом коснуться левого плеча (5 раз).

Эти упражнения нужно выполнять 2-3 раза в неделю, приняв на вооружение ещё 2 принципа – постепенность и регулярность.

## 3.5 ЛФК при остеохондрозе грудного отдела позвоночника

### *Комплекс упражнений при грудном остеохондрозе*

1. Лёжа на спине, руки в стороны. Напрячь мышцы шеи, согнуть голову, одновременно согнуть носки стоп на себя 5-7 раз, подержать напряженно 3-5 секунд.

2. Лёжа на спине, согнуть ноги в коленях, взяться руками за голеностопные суставы. Прогнуться в спине. Удерживать напряжение 3-5 секунд. 5 раз.

3. Полувис (ноги на полу) на перекладине или на гимнастической стопке, расслабиться, почувствовать, как тянется грудной отдел позвоночника.

4. Стоя. Завести руки за спину и сцепить в замок, напрячь руки. Поменять положение рук и выполнить снова. 5-8 раз.

5. Стойка на плечах и затылке. Немного согнуть ноги, напрячь спину, удержаться в таком положении 5-10 сек. 5 раз,

6. Лежа на спине, ноги согнуты в коленях, руки на полу, поднять правую ногу, подержать напряжение 3-5 сек. 5 раз каждой ногой.

7. Сидя на пятках, взявшись кистями рук за голеностопный сустав. Согнуться медленно вперёд, коснувшись лбом пола, прогнуться в грудном отделе, подержать напряжение 3-5 сек. 5 раз.

8. Лёжа на животе, руки вперёд. Прогнуться, поднять от пола ноги и руки одновременно. Подержать напряжение 5-8 сек. 5 раз.

9. Лёжа на животе, руки вперёд, потянуться, как бы растягивая грудной отдел. Подержать напряжение 5-8 сек. 5 раз.

10. Сидя на пятках, взявшись кистями за голеностопный сустав, прогнуться в грудном отделе и подержать напряжение 3-5 сек. 5 раз.

11. Взявшись кистями рук за перекладину, упереться левой ногой в нижнюю рейку гимнастической стенки и прогнуться в грудном отделе. Подержать напряжение 3-5 сек. Сменить ногу. По пять раз каждой ногой.

12. Стоя. Боковой наклон влево, одна рука поднята, другая опущена. В каждую сторону по 5 раз.

13. Сидя на стуле, руки за голову, прогнуться, подержать напряжение 3-5 сек. 5 раз.

14. Сидя на стуле, сдавив грудную клетку полотенцем. Потянуть за концы полотенце. 5-7 раз.

15. Лёжа на спине на валике, руки за голову. Прогнуться 5-7 раз.

16. Лёжа на животе, взяться кистями рук за голеностопные суставы, прогнуться в грудном отделе, подержать напряжение 3 секунды. 5 раз.

17. Лёжа на животе, взяться кистями рук за голеностопные суставы. Приподнять одно плечо, вернуться в и.п., затем второе плечо. 5-8 раз каждым плечом.

18. Стоя, взяться кистями рук за гимнастическую палку. Выкручивая руки, занести палку за спину возможно более узким хватом. 5-8 раз.

19. Сидя на пятках, согнуть левую руку, коснуться ею позвоночника, правой рукой помочь левой руке. Затем наоборот. По 5-7 раз каждой рукой.

20. Сцепить руки за спиной в замок, слегка прогнуться подержать напряжение 3-5 сек. По 5 раз, меняя руки.

21. Стоя, одна нога на опоре, боковой наклон к ноге, которая находится па опоре, покачаться по 5 раз к каждой ноге.

22. Парное упражнение. Лёжа на животе, руки за голову партнёр слегка

тянет за предплечья. 5-7 раз.

23. Стоя в упоре у стены, прогнуться в спине. Подержать напряжение. 5-7 сек. 5-7 раз.

24. Лёжа спиной на стопах партнёра, руки назад. Партнёр начинает разгибать ноги, а выполняющий упражнение прогибается в грудном отделе. 5-8 раз.

25. Лёжа на животе, руки назад. Партнёр сидит на спине и пытается свести вместе прямые руки выполняющего упражнения, взявшись за лучезапястные суставы, 5-8 раз.

26. Лёжа на животе, руки вперёд. Партнёр сидит на ягодицах выполняющего упражнение и тянет его за плечи на себя. 5-8 газ.

27. Стоя, согнувшись вперёд, упереться ягодицами в стену. Партнёр, взявшись за плечи выполняющего упражнение, пытается согнуть. По 8 раз.

28. Сидя на ягодицах, руки расслабленно лежат около коленных суставов. Партнёр своим телом пытается согнуть выполняющего упражнение к его коленям. 8-10 раз.

29. Лёжа на животе, руки назад. Партнёр сидит на коленях выполняющего упражнения и тянет его назад за руки. 5-6 раз.

30. Лёжа на животе, руки вверх. Партнёр сидит на спине выполняющего упражнение и тянет его за руки на себя. 5-8 раз.

31. Сидя, стопы к стопам, взявшись за руки, стараться перетянуть партнёра на свою сторону. 5-3 раз.

32. Лежа на животе. Партнёр старается прижать руки выполняющего упражнение к его грудной клетке, как бы делая искусственное дыхание.

33. Сидя на полу, руки назад. Партнёр пытается максимально свести руки выполняющего упражнение вместе сзади. 5-8 раз.

34. Наклоны с помощью партнёра то к одной, то к другой ноге. По 10 раз к каждой.

35. Стоя, руки вверх. Партнёр пытается согнуть прямую руку выполняющего упражнение в плечевом суставе, уперевшись ему в лопатку. 10 раз.

36. Стоя согнувшись, обхватив партнёра за талию. Партнёр пытается прогнуть спину выполняющему упражнение. 10-15 раз.

(Приложение 3.
Иллюстрация комплекса ЛГ)

## 3.6 ЛФК при остеохондрозе пояснично-крестцового отдела позвоночника

В периоды обострений больным рекомендуют лежать на полужесткой постели, подложив под колени валик с целью расслабления мышц. Для декомпрессии нервного корешка, улучшения крово- и лимфообращения в нем назначают тракционное лечение. Покой и разгрузка пораженного отдела позвоночника в этом периоде заболевания создают условия для рубцевания трещин и разрывов фиброзного кольца, что может стать залогом длительной ремиссии.

При подборе физических упражнений для занятий лечебной гимнастикой в острой и подострой стадиях следует соблюдать следующие методические указания:

1. упражнения выполнять в исходном положении лежа на спине, на животе, на боку и стоя на четвереньках, то есть при полной разгрузке позвоночника, так как в этих случаях внутридисковое давление в пораженном участке снижается вдвое по сравнению с таковым в вертикальном положении.

2. уже на ранних стадиях заболевания вводят физические упражнения, направленные на расслабление мышц туловища и конечностей. Они способствуют уменьшению раздражения нервных корешков, контактирующих с грыжей межпозвонкового диска.

3. в острой и подострой стадиях противопоказаны упражнения, направленные на разгибание поясничного отдела позвоночника, так как усиление давления на задние отделы фиброзного кольца и богато иннервированную заднюю связку и нервные корешки проявляется сильным болевым синдромом.

4. противопоказаны кифозирующие упражнения, связанные с наклонами туловища вперед более чем на 15 - 20°. Такие наклоны способствуют значительному повышению внутридискового давления, смещению диска, растяжению фиброзных тканей и мышц поясничной области. Указанные упражнения не рекомендуются при нестойкой ремиссии.

5. хороший терапевтический эффект дают упражнения, направленные на вытяжение позвоночника по его оси. При этом увеличиваются межпозвонковые промежутки и диаметр межпозвонковых отверстий, что способствует декомпрессии нервных корешков и окружающих его сосудов (Приложение 4).

Наиболее частыми клинико-биомеханическими проявлениями заболевания выступают функциональные блоки, то есть обратимое ограничение

подвижности позвонково-двигательного сегмента в связи с рефлекторной околосуставной миофиксацией. С локальным функциональным блоком генетически связано развитие локальной гипермобильности в виде усиления латеро-латерального, дорсовентрального и вентродорсального смещения при блоке с выше- или нижерасположенным позвонково-двигательным сегментом, возникающее по компенсаторному механизму для сохранения нормального или максимально возможного объема движений в соответствующем отделе позвоночника. Длительное существование и повторное развитие функционального блока в одном и том же ПДС могут обусловить переход сопровождающей его локальной гипермобильности в нестабильность, которая становится необратимой. В связи с этим активные движения, направленные на увеличение мобильности в пораженном отделе позвоночника, строго противопоказаны, так как они еще больше травмируют дегенерированный диск и усиливают раздражение нервного корешка.

Для стабилизации пораженного отдела позвоночника, укрепления мышц туловища, тазового пояса и конечностей используют статические физические упражнения, сначала с малой экспозицией (2 - 3 с), а затем с нарастающей.

*Период стойкой ремиссии.* Лечебная гимнастика в стадии ремиссии должна быть направлена на тренировку и укрепление мышц живота, спины, ягодиц и длинных разгибателей бедра (Приложение 5-8). Увеличение силы и тонуса мышц живота приводит к повышению внутрибрюшного давления, благодаря чему часть сил, воздействующих на нижние межпозвонковые диски, передается на дно таза и диафрагму. Этот механизм способен уменьшить давление, приходящееся на межпозвонковый диск приблизительно на 30%. При увеличении силы мышц брюшного пресса усиливается стабилизация позвоночника, который сам по себе не является стабильной структурой. В поясничной области позвоночник поддерживается сзади выпрямителем туловища, в среднебоковом отделе – поясничной мышцей, а спереди - внутрибрюшным давлением, создаваемым напряжением мышц живота. Чем сильнее эти мышцы, тем больше силы, стабилизирующие пояснично-крестцовый отдел позвоночника. Эти мышцы укрепляют главным образом путем их изометрических сокращений. Изотонические упражнения в период ремиссии допускаются только в исходном положении лежа.

При легких формах болезни больным разрешают увеличивать нагрузки на мышцы туловища путем изотонических упражнений. Эти упражнения устраняют повышенный сосудистый тонус и дистальную гипотермию пораженной конечности. При более тяжелых формах следует включать в занятия изометрические напряжения мышц с последующим их расслаблением.

С осторожностью следует назначать физические упражнения, направленные на растяжение мышц и фиброзных тканей пораженной конечности при явлениях нейроостеофиброза в этих тканях. Упражнения типа редрессации (например, при сгибательной контрактуре) можно назначать только в стадии ремиссии.

Наиболее часто локализация пролапсов соответствует самым перегруженным отделам поясничной области. В связи с этим при выполнении физических упражнений, особенно в подострой стадии заболевания, необходимо фиксировать поясничный отдел позвоночника поясом штангиста или ортопедическим корсетом. Ношение корсета снижает внутридисковое давление на 24%, поэтому его необходимо носить на протяжении всего курса лечения и в целях профилактики рецидива заболевания при поездках на транспорте, длительном сидении, переноске тяжестей и в других бытовых и производственных ситуациях.

***Комплекс упражнений при поясничном остеохондрозе***

1. Лёжа на спине, ноги прямые, руки вдоль туловища. Сложиться, как «перочинный нож», и прижать бёдра к груди, а голову к коленям. 10 раз.

2. Ноги прямые, руки вдоль туловища. Ноги приподнять на высоту 40 см над полом, менять попеременно высоту подъёма ног – одна движется вверх, другая вниз и наоборот. 15-25 раз.

3. И.п. то же. Ноги приподнять. Выполняем "ножницы" – скрестные движения ногами. 15-25 раз.

4. И.п. то же. Приподнять ноги на 30-35$^0$ и задержать их в таком положении на 10-25 сек. Повторить 3 раза.

5. И.п. то же. Подняв прямые ноги на высоту 70-60$^0$ относительно пола, постараться достать голеностопные суставы руками одновременно. 10-15 раз.

6. И.п. то же. Приподнять ноги над полом примерно на 30$^0$. Обе прямые ноги - влево (5-10 сек. задержать) и тут же, не опуская, вправо (5-7 сек.) 10 раз.

7. И.п. то же. «Написание» ногами различных букв алфавита, не опуская ног.

8, 9, 10. Различные модификации выполнения упражнения "велосипед". Чем больше ноги согнуты в тазобедренных и коленных суставах, тем легче выполняется упражнение. Повторить каждое 3-4 раза по 30-50 сек.

11. И.п. то же. Поднять и медленно опустить ноги за голову. 5-10 раз. 3 подхода.

12. Руки на поясе, ноги закреплены под опорой. Поднять туловище до уровня седа 10-20 раз. 3 подхода.

13. Сидя на стуле, ноги закреплены под опорой, руки за головой (или на

поясе - это легче); медленно сгибаясь, опустить голову почти до пола. 10-15 раз. 2 подхода.

14. Лёжа на спине, ноги прямые, руки вдоль туловища. Подъём корпуса в сед 10-20 раз. 3 подхода.

15. Ноги прямые, руки закреплены на нижней рейке гимнастической стенки; поднимаем ноги и медленно опускаем их за голову, стараясь коснуться следующей рейки. 10 раз.

16. Ноги прямые, руки вдоль туловища, попеременный подъём ног до уровня 45 градусов на каждое движение ноги поднять туловище и стараться достать голеностопный сустав обеими руками 10-15 раз, 3 подхода.

17. Стоя, руки на поясе. Попеременный подъём прямых ног; на каждый счёт стараться достать носок поднятой ноги ладонью противоположной руки по 10-20 раз каждой. 3 подхода.

18. Руки по швам, с силой втянуть живот в себя 3-5 раз. 3 подхода.

19. Вис на перекладине, ноги прямые. Подъём прямых ног до прямого угла. 3 раза.

20. Стоя на коленях, руки на поясе, отклониться как можно дальше, медленно вернуться в исходное положение. 3 раза.

21. Лёжа на гимнастической доске, доска под углом закреплена на гимнастической стенке. Подъём прямых ног за голову 10-20 раз. 3 подхода.

22. Ноги обращены к гимнастической стенке, доска может стоять под разным углом к стенке. Подъём туловища 10-20 раз подряд. 3 подхода.

23. Вис на гимнастической стенке, к ней спиной. Подъём прямых ног до уровня головы 10-20 раз. 3 подхода.

24. Упражнение с партнёром. Лёжа на спине, ноги прямые, руками упор в голени партнёра. Стараться как можно выше поднять ноги, партнёр откидывает ноги толчковыми движениями и старается приблизить их к полу. Продолжать максимально долго.

25. Отклоняться максимально назад и затем медленно вернуться в исходное положение 5-10 раз. 3 подхода.

26. Стоя на коленях: сопротивляющийся тренажёр, попытаться дотянуться до пола 5-15 раз. 3 подхода.

27. Подскоки. Стараться подтягивать колени к животу.

Из этого комплекса рекомендуем выбрать 5-7 упражнений и выполнять их 4-6 раз в неделю.

## 4. МАССАЖ ПРИ ОСТЕОХОНДРОЗЕ ПОЗВОНОЧНИКА

***Показания*** к назначению массажа: подострая стадия остеохондроза после

стихания острых явлений, при намечающейся тенденции к стиханию острых болей, уменьшение болезненности при пальпации болевых точек и уменьшение выраженного симптоматического напряжения, при нормальной температуре тела.

***Общие противопоказания*** к массажу: острые боли, требующие применения иммобилизации позвоночника (постельный режим, щит, корсет, воротник Шанца), болеутоляющих средств, выраженное раздражение симптоматического сплетения позвоночной артерии, при острых, режущих болях, увеличивающихся при движении в пояснице, в период люмбаго и миозите. После исчезновения этих болей массаж разрешен.

***Задачи массажа***

1. уменьшение болевых ощущений
2. улучшение кровообращения и обменных процессов в зоне повреждения
3. профилактика неврогенных контрактур мышц
4. исправление нарушений осанки
5. восстановление функций периферической нервной системы
6. способствование увеличению расстояния между отдельными позвоночными сегментами
7. способствование уменьшению отека в тканях, располагающихся в области межпозвонковых отверстий
8. восстановление нормальной амплитуды движений в позвоночнике
9. предупреждение трофических изменений

***Методика массажа***

Если процесс остеохондроза захватывает весь позвоночник, то выполняют массаж всего позвоночника и прилегающих мышц. Массируется спина (можно одновременно обе половины), шея, поясница, крестец, ягодицы, копчик.

Последовательность выполнения массажа в и.п. лежа на животе:

***Спина***

- поглаживание (широко)
- растирание
- разминание (трапециевидных и широчайших мышц)

***Массаж паравертебральной зоны***

от нижележащих сегментов к вышележащим

- поглаживание (плоскостное)
- растирание (кончиками пальцев, штрихование, грабле-, гребнеобразное, пиление)
- разминание (всеми способами)

***Массаж лопаточных и окололопаточных зон***

- растирание (кончиками пальцев, локтевым краем кисти)
- наружный край лопатки, ее угол
- штрихование

***Массаж межреберных промежутков***

- поглаживание
- растирание (граблеобразно по ходу ребер)
- сдавление и растяжение грудной клетки

***Массаж болевых точек***

(избирательно после глубокой и тщательной пальпации в зонах гиперестезии)

- поглаживание
- растирание
- вибрация (непрерывная, пунктирование)

***Шея***

Исходное положение - руки под лоб

- без отягощения
- без резких движений
- осторожно в месте выхода a.vertebralis
- поглаживание (плоскостное, обхватывающее)
- разминание (продольное, S-образное)

***Массаж болевых точек***

между затылочным бугром и сосцевидным отростком, сосцевидные отростки

- поглаживание
- растирание
- вибрация

***Поясница, крестец***

от нижележащих сегментов к вышележащим

- поглаживание
- растирание (пальцами, ладонью, пиление, строгание, штрихование)

Хорошо обработать гребни подзвдошных костей

- разминание (сдвигание лопаточкой, надавливание)
- вибрация (непрерывная ладонью)

***Ягодицы***

- поглаживание (гребне -, граблеобразно)
- растирание (гребне -, граблеобразно, пиление, строгание предплечьем)
- разминание (S-образное, сдвигание, сжатие, растяжение, надавливание)
- вибрация (похлопывание, поколачивание, рубление)

***Копчик***

Обрабатывается через белье

- поглаживание пальцами
- растирание (щипцеобразно, штрихование)

Массаж болевых точек

- поглаживание (глубокое)
- растирание (циркулярно пальцами)
- вибрация (непрерывная, пунктирование, поколачивание)

***Массаж седалищного нерва***

- после обработки мышц задней поверхности бедра
- поглаживание (глубокое, плоскостное, ладонной поверхностью 1 пальца по ходу нерва, от середины подколенных ямок до ягодичных складок к нижнему краю седалищного бугра)
- растирание по ходу нерва обоими 1 пальцами (один за одним во взаимно противоположных направлениях)
- вибрация - пунктирование 1 пальцем
- сотрясение таза

**4.1 Методические указания**

1. Длительность сеанса массажа составляет 20-25 минут. Курс массажа 12 – 15 сеансов, выполняемых ежедневно или через день. В отдельных случаях массаж можно выполнять и два раза в день – утром и вечером.
2. Массаж следует выполнять на твердой кушетке, которая не допускала бы прогибания позвоночника.
3. Массаж болевых точек и зон проводят только после стихания резких болевых ощущений.
4. При шейном остеохондрозе массаж рекомендуется сочетать с тракцией (вытяжением). С помощью вытяжения достигается вправление грыжи диска, уменьшаются сдавливания нервных корешков и отечность тканей.

5. При поясничном остеохондрозе с радикулярным синдромом также рекомендуется тракция. Вытяжение позвоночника проводится в острой (очень осторожно) и подострой стадиях заболевания. Его целесообразно проводить после массажа.

Вытяжение позвоночника по его оси сопровождается увеличением межпозвоночного промежутка и диаметра межпозвонкового отверстия, что способствует декомпрессии нервного корешка, улучшению кровоснабжения. Правильно проведённое вытяжение значительно уменьшает симптомы натяжения, боли и заметно увеличивает свободу движений в поясничном отделе позвоночника. Вытяжение позвоночника при выпадении межпозвонковых дисков и нарушении спинного кровообращения противопоказано.

## 5. ПРОФИЛАКТИКА ОСТЕОХОНДРОЗА ПОЗВОНОЧНИКА

1. Научиться уменьшать нагрузку на позвоночник в повседневной жизни и на производстве, соблюдать гигиену поз и движений.

2. Исключить переохлаждение, пребывание в сырости и на сквозняках. В зимнее время носить поясничный пояс-корсет.

3. Заниматься лечебной физкультурой. Постепенно укрепить мышцы спины и брюшного пресса, поддерживающие позвоночник.

4. Исключить интоксикации, снижающие защитные силы организма: никотин, спиртное, грипп, ангины и др.

5. Не переедать, не набирать вес, не увеличивать нагрузку на позвоночник.

6. Еженедельная баня (парная или сауна) – способ самоочищения организма, улучшения обмена веществ и функций позвоночника.

7. Ежемесячно проводить 7-10-дневный профилактический курс самомассажа спины, шеи, груди и поясницы (Рис.9).

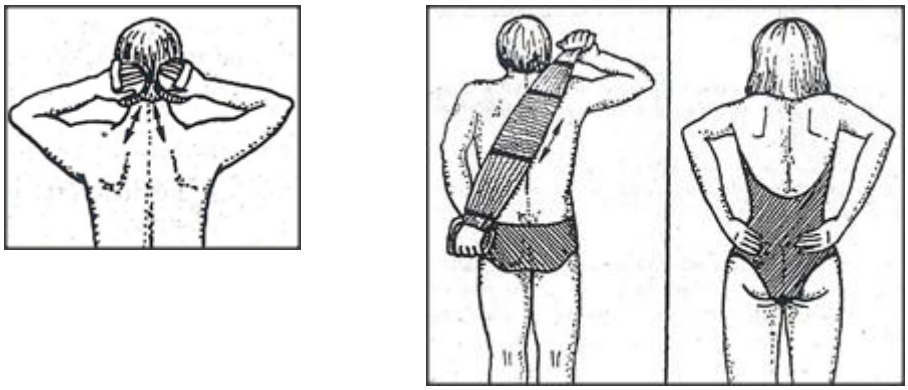

Рис. 9 Самомассаж спины

Массировать щеточными рукавицами или руками. Массаж спины –

мощная общеукрепляющая процедура, предупреждает не только обострение остеохондроза, но и многие другие заболевания. Массировать руками, растирать и надавливать даже через одежду.

8. Не находиться длительно в сидячем положении.

9. Стоять всегда прямо: держать осанку. Это создает равномерность нагрузки на различные отделы позвоночника.

10. Ограничить сгибание туловища без опоры.

11. При длительном нахождении в положении стоя должна быть опора для головы, туловища, рук, ног.

12. Длительная вертикальная нагрузка (стоя) требует непременной разгрузки (лежа). Не ходить долго (более 1-2 часов) на высоких каблуках.

13. Стараться производственную и домашнюю работу выполнять с максимально выпрямленной спиной, в вертикальном положении. Ограничить время пребывания в вынужденной позе сгибания или разгибания.

14. Сидеть с максимально выпрямленной спиной.

15. Исключить или ограничить время пребывания в вынужденной (физиологически невыгодной) позе сгибания в положении сидя.

16. Через каждые 10-15 мин менять позу, двигать руками и ногами, периодически отклоняться назад, потягиваться.

17. Через каждый час « сидения» вставать и ходить.

18. Спать только на жестком ложе.

19. Не лежать долго на спине или на боку с резко согнутой головой, на высокой подушке.

20. Не делать резких подъемов, травмирующих позвоночник. Подниматься с постели мягко, опираясь на руки. Стараться меньше сгибать поясницу.

21. Находясь долго в постели, чаще менять положение тела. Это улучшит кровоснабжение позвоночника, спинного и головного мозга.

22. Не поднимать большой вес (более 3-5 кг), особенно рывковыми движениями. Разделить груз на части или использовать подручные средства механизации.

23. Не носить груз в одной руке, чаще пользоваться подручными средствами.

24. При подъеме груза сгибать ноги, а не спину. Это значительно уменьшает нагрузку на позвоночник.

25. Не поднимать груз на вытянутых руках, не увеличивать нагрузку на позвоночник. Держать груз как можно ближе к туловищу.

26. Избегать подъема груза в сочетании с резким поворотом туловища.

27. Не рекомендуются виды спорта с высокой степенью травматизма и большой нагрузкой на позвоночник (хоккей, футбол и др.).

Несомненное влияние на перегрузку позвоночника оказывает нерационально подобранная мебель, особенно стулья. Высота стула должна регулироваться. В области поясничного изгиба позвоночника желательна выпуклость спинки. Колени в положении сидя должны быть выше тазобедренных суставов. Необходимо устранять факторы, увеличивающие поясничный лордоз, например, ношение обуви на высоких каблуках. Механическое ограничение подвижности позвоночника имеет важное значение, особенно при его нестабильности.

См. рисунки правильного (черное) и неправильного (заштрихованное) положения туловища при подъеме и переносе тяжестей (Приложение 9).

**ТЕСТОВЫЕ ЗАДАНИЯ ДЛЯ САМОКОНТРОЛЯ ЗНАНИЙ**

при подготовке к занятиям по теме

«ЛФК ПРИ ОСТЕОХОНДРОЗЕ ПОЗВОНОЧНИКА»

(**Выбрать один или несколько правильных ответов**)

1. УКАЖИТЕ ОСНОВНЫЕ ЖАЛОБЫ БОЛЬНЫХ С ОСТЕОХОНДРОЗОМ ПОЯСНИЧНОГО ОТДЕЛА ПОЗВОНОЧНИКА:

а) БОЛИ, УСИЛИВАЮЩИЕСЯ ПРИ ХОДЬБЕ

б) ОГРАНИЧЕНИЕ ДВИЖЕНИЙ В ПОЗВОНОЧНИКЕ

в) РЕЗКИЕ «ПРОСТРЕЛЫ» В НИЖНИЕ КОНЕЧНОСТИ

г) БОЛЬ, УСИЛИВАЮЩАЯСЯ В ПОЛОЖЕНИИ ЛЕЖА.

ВЫБЕРИТЕ ПРАВИЛЬНУЮ КОМБИНАЦИЮ ОТВЕТОВ:

1) а, б, г
2) а, б, в
3) б, в, г
4) а, в, г
5) все правильно

2. ВЫБЕРИТЕ ПРАВИЛЬНУЮ КОМБИНАЦИЮ СИНДРОМОВ, ХАРАКТЕРНЫХ ДЛЯ ОСТЕОХОНДРОЗА ШЕЙНОГО ОТДЕЛА ПОЗВОНОЧНИКА

а) ПЛЕЧЕЛОПАТОЧНЫЙ ПЕРИАРТРОЗ;

б) СИНДРОМ ПОЗВОНОЧНОЙ АРТЕРИИ;

в) КАРДИАЛЬНЫЙ СИНДРОМ;

г) СИНДРОМ «ПИСЧЕГО СПАЗМА»

1) а, б, в
2) а, б, г
3) а, в, г
4) б, в, г
5) все перечисленные

3. КАКИЕ ИЗ ПЕРЕЧИСЛЕННЫХ МЕТОДОВ И СРЕДСТВ ЛЕЧЕНИЯ НЕ ПРИМЕНЯЮТСЯ В ОСТРОМ ПЕРИОДЕ ДИСКОГЕННОЙ ПОЯСНИЧНО-КРЕСТЦОВОЙ РАДИКУЛОПАТИИ ПРИ ОСТЕОХОНДРОЗЕ ПОЗВОНОЧНИКА

1) мануальная терапия;
2) анальгетики;
3) нестероидные противовоспалительные препараты;
4) иглорефлексотерапия;
5) ЛФК

4. ДЛЯ ЛЕЧЕНИЯ ОСТЕОХОНДРОЗА В ПЕРИОД РЕМИССИИ ПРИМЕНЯЮТСЯ:

1) вытяжение сухое или подводное
2) ЛФК и массаж
3) витамины группы В
4) санаторно-курортное лечение
5) физиотерапия

5. ПРИ ОСТЕОХОНДРОЗЕ ПОЗВОНОЧНИКА ЦЕЛЕСООБРАЗНО

1) уменьшение статической и динамической нагрузки на позвоночник
2) смена положения туловища во время работы
3) систематические занятия физкультурой, плаванием
4) упражнения в разгибании с повышенной нагрузкой на позвоночник

6 .ЛЮМБАГО

1) часто возникает при физической нагрузке или неловком движении
2) характеризуется ноющими болями
3) характеризуется резкими простреливающими болями
4) сопровождается иммобилизацией поясничной области
за счет напряжения мышц.

7. КАКИЕ ИСХОДНЫЕ ПОЛОЖЕНИЯ СПОСОБСТВУЮТ РАЗГРУЗКЕ ПОЗВОНОЧНИКА

1) лежа на боку
2) на четвереньках
3) стоя, ноги на ширине плеч, руки на поясе
4) сидя на стуле
5) стоя на коленях

8. ОСОБЕННОСТИ МЕТОДИКИ ЛФК ПРИ ШЕЙНОМ ОСТЕОХОНДРОЗЕ В ОСТРОМ ПЕРИОДЕ

1) исключаются активные движения головой во все стороны
2) исключаются изометрические упражнения для мышц шеи
3) исключаются статические дыхательные упражнения
4. исключаются упражнения на расслабление
5) исключаются упражнения с предметами

9. ОСОБЕННОСТИ ЛЕЧЕБНОЙ ГИМНАСТИКИ ПРИ ОСТЕОХОНДРОЗЕ ПОЯСНИЧНО-КРЕСТЦОВОГО ОТДЕЛА ПОЗВОНОЧНИКА В ОСТРОМ ПЕРИОДЕ ЗАБОЛЕВАНИЯ

1) использование вращательных движений тазом
2) использование дозированных упражнений на вытяжение позвоночника
3) использование быстрой смены различных исходных положений
4) использование снарядов
5) использование активных движения головой

10. РЕКОМЕНДАЦИИ ДЛЯ ОБЛЕГЧЕНИЯ СОСТОЯНИЯ БОЛЬНОГО ПРИ ОСТЕОХОНДРОЗЕ ПОЯСНИЧНО-КРЕСТЦОВОГО ОТДЕЛА ПОЗВОНОЧНИКА

1) исключить тракционное лечение
2) чаще выполнять упражнения на прогибание позвоночника назад
3) использовать валики под коленями в исходном положении
лежа на спине
4) использовать исходное положение стоя
5) использовать исходное положение сидя

11. В НОРМЕ ЦЕНТР ТЯЖЕСТИ ЧЕЛОВЕКА РАСПОЛАГАЕТСЯ:

1) в области головы
2) в области груди
3) в области живота
4) в области таза

5) в области стоп

12. ФУНКЦИИ ПОЗВОНОЧНИКА:

1) рессорная
2) опорная
3) моторная
4) защитная
5) все верно

13. ОСНОВНОЙ ЗАДАЧЕЙ ЛЕЧЕБНОЙ ГИМНАСТИКИ ПРИ ПЛЕЧЕ-ЛОПАТОЧНОМ ПЕРЕАРТРИТЕ ЯВЛЯЕТСЯ:

1) восстановить движение в суставе
2) снизить температуру
3) улучшить настроение
4) восстановить мышечную силу
5) изолировать движение

14.ЗАНЯТИЯ ЛЕЧЕБНОЙ ГИМНАСТИКОЙ ПРИ ОСТЕОХОНДРОЗЕ ШЕЙНОГО ОТДЕЛА ПОЗВОНОЧНИКА НАЗНАЧАЮТ:

1) в периоде стихания болевых ощущений
2) в остром периоде
3) через 10 дней после появления острой боли
4) после выявления болевой контрактуры

15. ПОЯВЛЕНИЕ БОЛИ В ТЕЧЕНИЕ ПРОЦЕДУРЫ ЛГ У БОЛЬНОГО С ШЕЙНЫМ ОСТЕОХОНДРОЗОМ , ВЕДУЩЕЙ К АНТАЛГИЧЕСКИМ ПОЗАМ И ПОВЫШЕНИЮ МЫШЕЧНОГО ТОНУСА, СВИДЕТЕЛЬСТВУЕТ О

1) оптимальном объёме нагрузки
2) необходимости увеличить объём и количество движений
3) неправильно поставленном диагнозе
4) необходимости снижения нагрузки
5) необходимости изменений упражнений в комплексе

**ЭТАЛОНЫ ОТВЕТОВ К ТЕСТОВЫМ ЗАДАНИЯМ**
«Лечебная физкультура при остеохондрозе позвоночника»

| № вопроса | Ответ | № вопроса | Ответ | № вопроса | Ответ |
|---|---|---|---|---|---|
| 1. | 5 | 7. | 2 | 13. | 1 |
| 2. | 2 | 8. | 1 | 14. | 2 |
| 3. | 1 | 9. | 2 | 15. | 4, 5 |
| 4. | 1, 2, 3, 4, 5 | 10. | 3 | | |
| 5. | 1, 2, 3 | 11. | 4 | | |
| 6. | 1, 3, 4 | 12. | 5 | | |

## РЕКОМЕНДУЕМАЯ ЛИТЕРАТУРА

### Основная литература


1. Епифанов В. А. Лечебная физическая культура : учебное пособие. – М. : ГЭОТАР – Медиа, 2012. – 568 с.
2. Еремушкин М. А. Медицинский массаж. Теория и практика : учебное пособие. – СПб. : Наука и Техника, 2009. – 544 с.
3. Карпухина В. Полный справочник здоровья опорно-двигательного аппарата по системе Бубновского, Дикуля, Ниши, Брэгга, Касьяна. – М. : АСТ Полиграфиздат, 2012. – 477 с.


### Дополнительная литература


1. Девятова М. В. Лечебная гимнастика при поясничном остеохондрозе. – СПб. : Союз, 2001. – 190 с.
2. Леонтьев А. В. Болит спина: что делать? Физкультура нового поколения. – СПб. : Невский проспект, 2001. – 160 с.
3. Милюкова И. В., Евдокимова Т. А. Полная энциклопедия лечебной гимнастики. – М. : Изд-во «Эксмо», 2003. – 512 с.
4. Николайчук Л. В., Николайчук Э. В., Зинчевич Г. Н. Как быстро и эффективно лечить остеохондроз. – Ростов на Дону : Изд-во «Феникс», 2001. – 320 с.

**ПРИЛОЖЕНИЯ**

**Приложение 1**

## ФУНКЦИОНАЛЬНО- ДВИГАТЕЛЬНЫЙ ТЕСТ

Состояние опорно – двигательного аппарата (ОДА) при тестировании в динамике оценивается в баллах, которые соответствуют его различным уровням:

высокий – 75 – 77 баллов
средний – 70 – 74 балла
низкий – 60 – 69 баллов

| 1. ГИБКОСТЬ ПОЗВОНОЧНИКА | | |
|---|---|---|
| Задание | Условие | Балл |
| **Крестцово-поясничный отдел** | | |
| Наклониться вперед, пытаясь коснуться руками пола (ноги не сгибать) | Руки опущены на расстояние 10 см от пола | 2 |
| | Пальцы рук касаются пола | 4 |
| | Кулаки касаются пола | 5 |
| | Ладони лежат на полу | 6 |
| Наклониться в сторону (руки скользят вдоль туловища) | Средний палец касается колена | 2 |
| | Большой палец касается колена | 4 |
| | Средний палец достает до середины голени | 5 |
| **Грудной отдел** | | |
| Встать боком к стене, касаясь ее бедром. Повернуть верхнюю часть туловища и прижаться грудью и плечами к стене. Руки развести в стороны, не изменяя положения бедер | Одно плечо прижато к стене, другое расположено в 10 см от стены | 3 |
| | Одно плечо прижато к стене, другое расположено на расстоянии менее 10 см от нее | 5 |
| | Плечи и обе руки плотно прижаты к стене | 6 |
| 2. ГИБКОСТЬ ПОЗВОНОЧНИКА (**Шейный отдел**) | | |
| Задание | Условие | Балл |
| Встать прямо и максимально повернуть голову вправо (подбородок опущен) | Поворот головы с движением плеч | 2 |
| | То же на 20 - 25 с | 4 |
| | То же на 25 - 35 с | 5 |
| | То же на 35 - 45 с | 6 |
| То же, влево | Поворот головы с движением плеч | 2 |
| | То же на 20 - 25 с | 4 |
| | То же на 25 - 35 с | 5 |
| | То же на 35 - 45 с | 6 |
| Наклонить голову максимально | Наклон головы с движением плеч | 2 |

| | | |
|---|---|---|
| вправо, стремясь ухом коснуться плеча (плечи неподвижны) | То же на 5 - 10 с | 5 |
| | То же на 10 - 18 с | 5 |
| | То же на 18 с и больше | 6 |
| То же, влево | Наклон головы с движением плеч | 2 |
| | То же на 5 - 10 с | 4 |
| | То же на 10—18 с | 5 |
| | То же на 18 и больше | 6 |
| 3. ТОНУС МЫШЦ ТУЛОВИЩА | | |
| Задание | Условие | Балл |
| **Мышцы живота** | | |
| Лечь на спину и поднять верхнюю часть корпуса | Выполняется с посторонней помощью | 2 |
| | То же, опираясь на руки | 4 |
| | То же, с вытянутыми вперед руками (с трудом) | 5 |
| | То же (легко) | 6 |
| Лечь на спину, руки положить под голову и держать ноги под углом $45^0$ | 10с | 1 |
| | 15 с | 3 |
| | 20 с | 4 |
| | 30 с | 5 |
| | 40 с | 6 |
| **Мышцы спины** | | |
| Лечь на живот. Руки вытянуть вперед, поднять верхнюю часть туловища и ноги, пытаясь удержать эту позу | 20 с | 1 |
| | 40 с | 2 |
| | 60 с | 3 |
| | 80 с | 4 |
| | 100 с | 5 |
| | 120 с | 6 |
| **Икроножные и бедренные мышцы** | | |
| Стоять на носках | Выполняется менее 5 с | 0 |
| | То же менее 15 с | 1 |
| | То же более 15 с | 2 |
| 4. ГИБКОСТЬ СУСТАВОВ | | |
| Задание | Условие | Балл |
| **Локтевые и плечевые суставы** | | |
| Кисти рук одновременно поднять к плечам | Кончики пальцев приблизить к плечу на расстояние более 5 см | 0 |
| | Выполняется с трудом | 2 |
| | Выполняется легко | 3 |
| Кисти рук положить на затылок ниже линии ушей | Кончики пальцев не касаются затылка | 0 |
| | То же, касаются затылка | 1 |
| | Выполняется с трудом | 2 |
| | Выполняются легко | 3 |

| | | |
|---|---|---|
| Завести руку за спину и коснуться пальцами левой руки правой лопатки | Кисть касается бока на уровне поясницы | 1 |
| | Рука заводится за спину на уровне поясницы | 2 |
| | Пальцы не касаются лопатки | 3 |
| | Выполняется полностью | 5 |
| **Тазобедренные и коленные суставы** | | |
| В положении лежа на спине развести прямые ноги как можно шире | Менее 20 см | 0 |
| | Менее 50 см | 1 |
| | Более 50 см | 2 |
| Присесть, касаясь ягодицами пяток | Выполняется с трудом | 1 |
| | Выполняется легко | 2 |
| Встать прямо | Вращается голень | 0 |
| Поставить пятку одной ноги на колено другой и вращать тазобедренный сустав | Вращается нижняя часть голени | 1 |
| | Выполняется полностью | 2 |
| Стоя на расстоянии 1 м от стула, поднять прямую ногу и положить на сиденье | Не выполняется | 0 |
| | Нога сгибается | 1 |
| | Выполняется легко | 2 |

**Приложение 2**

## ФУНКЦИЯ МЫШЦ И ИХ ИННЕРВАЦИЯ

| Движение | Мышца | Иннервирующие нервы | Спинальный сегмент |
|---|---|---|---|
| | ШЕЯ | | |
| Наклон головы вперед | M. longus capitis<br>M. longus colli<br>M. rectus cap. ant.<br>M. rectus cap. Lat. | Nn. spin. C I-V<br>Nn. spin. C III-VI<br>Nn. spin. C I-II<br>N. spin. C I | $C_{1-5}$<br>$C_{3-8}$<br>$C_{1-2}$<br>$C_{1}$ |
| Наклон головы назад | Mm. transverso-occipit<br>M. rect. capitis<br>M. sternocleido mastoideus | Nn. spin. C I-VIII<br>N. spin. C I<br>N. accessories<br>Nn. spin. C II-III<br>Nn. spin. C I-VI | $C_{1-4}$<br>$C_{1}$<br>XI n.<br>$C_{2-3}$<br>$C_{1-6}$ |
| Наклон головы в сторону | M. longus colli<br>Mn. scaleni<br>M. rectus cap. ant. | Nn. spin. C III-VI<br>Nn.spin.CIII-VIII<br>Nn. spin. C I-II | $C_{3-8}$<br>$C_{3-8}$<br>$C_{1-2}$ |
| Поворот головы в сторону | M. oblig. capitis inf.<br>той же стороны<br>M. oblig. capitjis sup.<br>противополож, стороны<br>M. Sternocleido-mastoideus<br>противополож., стороны<br>Mm. scaleni<br>Mm. recti capitis<br>одн. стор.<br>M. splenius<br>M. transverso-occipitalis | Nn. spin. C I-II<br>N. spin. C I<br>N. assessorius<br>Nn. spin. C II-III<br><br>Nn.spin.CIII-VIII<br><br>N. spin. C I<br><br>Nn. spin. C I-VIII<br><br>Nn. spin. C I-VIII | $C_{1-2}$<br>$C_{1}$<br>XI n.<br>$C_{2-3}$<br><br>$C_{3-8}$<br><br>$C_{1}$<br>$C_{1-6}$<br><br>$C_{1-8}$ |
| | РУКА | | |
| Поднятие плеча (надплечий) | M. trapezius<br><br>M. levator scapulae | N. assessorius<br>Nn. spin. C III-IV<br>N. dorsalis scapulae<br>Nn. spin. C III-V | XI n.<br>$C_{2-4}$<br>$C_{3-5}$<br><br>$C_{3-5}$ |

| | | | |
|---|---|---|---|
| Поднятие руки до горизонтали | M. deltoideus | N. axillaris | $C_{5-6}$ |
| Поднятие руки выше горизонтали | M. trapezius<br>M. serratus ant. | N. assessorius<br>Nn. spin. C II-IV<br>N. thorac. long. | XI n.<br>$C_{2-4}$<br>$C_{5-7}$ |
| Активное опускание руки | M. pectoralis maj. | Nn. thorac. ventr. | $C_5$ - $D_1$ |
| Наружная ротация плеча | M. deltoideus<br>M. infraspinatus<br>M. teres minor | N. axillaris<br>N.suprascapularis<br>N. axillaris | $C_{5-6}$<br>$C_{5-6}$<br>$C_{5-6}$ |
| Внутренняя ротация плеча | M. deltoideus<br>M. subscapularis<br>M. teres maj.<br>M. lattisimus dorsi<br>M. coracobrachialis<br>M. pectoralis maj. | N. axillaris<br>N. subscapularis<br>N. subscapularis<br>N. thoracodors.<br>N. musculocutan.<br>Nn. thorac. ventr | $C_{5-6}$<br>$C_{5-6}$<br>$C_{5-6}$<br>$C_{6-8}$<br>$C_{6-7}$<br>$C_5$- $D_1$ |
| Отведение руки | M. deltoideus<br>M. supraspinatus<br>M. coracobrachialis | N. axillaris<br>N. suprascap.<br>N. musculocut. | $C_{5-6}$<br>$C_5$<br>$C_{6-7}$ |
| Приведение руки | M. deltoideus<br>M. pectoralis maj.<br>M. lattisimus dorsi | N. axillaries<br>N. thorac. Ventr<br>N. thoracodors. | $C_{5-6}$<br>$C_5$- $D_1$<br>$C_{6-8}$ |

## ФУНКЦИЯ МЫШЦ ТУЛОВИЩА И ИХ ИННЕРВАЦИЯ

| Движение | Мышца | Иннервирующие нервы | Спинальный сегмент |
|---|---|---|---|
| | ТУЛОВИЩЕ | | |
| Сгибание туловища вперед | M. rectus abdominis<br>M. obliq. int. abdom.<br>M. obliq. ext. abdom. | Nn. spin. D VI-XII<br>Nn. spin. D VII-XII<br>Nn. spin. D V-XII | D 6-$L_1$<br>D 8-12/L1<br>D 8-12/L1 |
| Сгибание туловища в сторону | M. obliq. ext. abdom.<br>M. obliq. int. abdom.<br>той же стороны<br>M. quadrat. lumbor.<br>M. erector trunci<br>Mm. transversocost. | Nn. spin. D V-XII<br>Nn. spin. D VIII-XII<br>Nn. spin. D XII- L III<br>Nn. spin. C I-S I<br>Nn. spin. CVIII- D XI | D 5-12/L1<br>D 8-12/L1<br>D 12-L3<br>C1-S3<br>C8-D11 |
| Разгибание позвоночника | M. erector trunci<br>Mm. transversocost. | Nn. spin. C I-S I<br>Nn. spin. C VIII- D XI | C1-S3<br>C8-D11 |
| Вращение туловищем | Mm. transversocost.<br>Mm. obliq. ext. abd.<br>M. obliq. int. abd.<br>другой стороны<br>M. erector trunci | Nn. spin. C VIII-D XI<br>Nn. spin. D V-L I<br>Nn.spin. DVIII-L I<br>Nn. spin. C I-S I | C8-D11<br>D5-L1<br>D8-L1<br>C1-SI |
| Брюшной пресс | Все брюшные мышцы | Nn. spin.D V-L III | D5-L3 |
| Дыхание | Mn. intercost. ext.<br>Mn. intercost. int<br>Mn. subcostales<br>M. transv. thorac.<br>M. transv. abdom.<br>M. serrat. post. sup.<br>M. serrat. post. inf.<br>Diaphragma | Nn. spin. D I-XI<br>Nn. spin. D I-XI<br>Nn. spin. D I-XI<br>Nn. spin. D III-VI<br>Nn. spin. D VIII- L II<br>Nn. spin. C VIII- D IV<br>Nn. spin. D IX-XII<br>N. phrenicus | D 1-12<br>D 1-12<br>D 1-11<br>D 3-4<br>D 7- L I<br>C 8- D 4<br>D 9-12<br>C 3-5 |

**Приложение 3**

## ЛЕЧЕБНАЯ ГИМНАСТИКА ПРИ ОСТЕОХОНДРОЗЕ

### ГРУДНОЙ ОТДЕЛ ПОЗВОНОЧНИКА

**Приложение 4**

## ЛЕЧЕБНАЯ ГИМНАСТИКА ПРИ ОСТЕОХОНДРОЗЕ

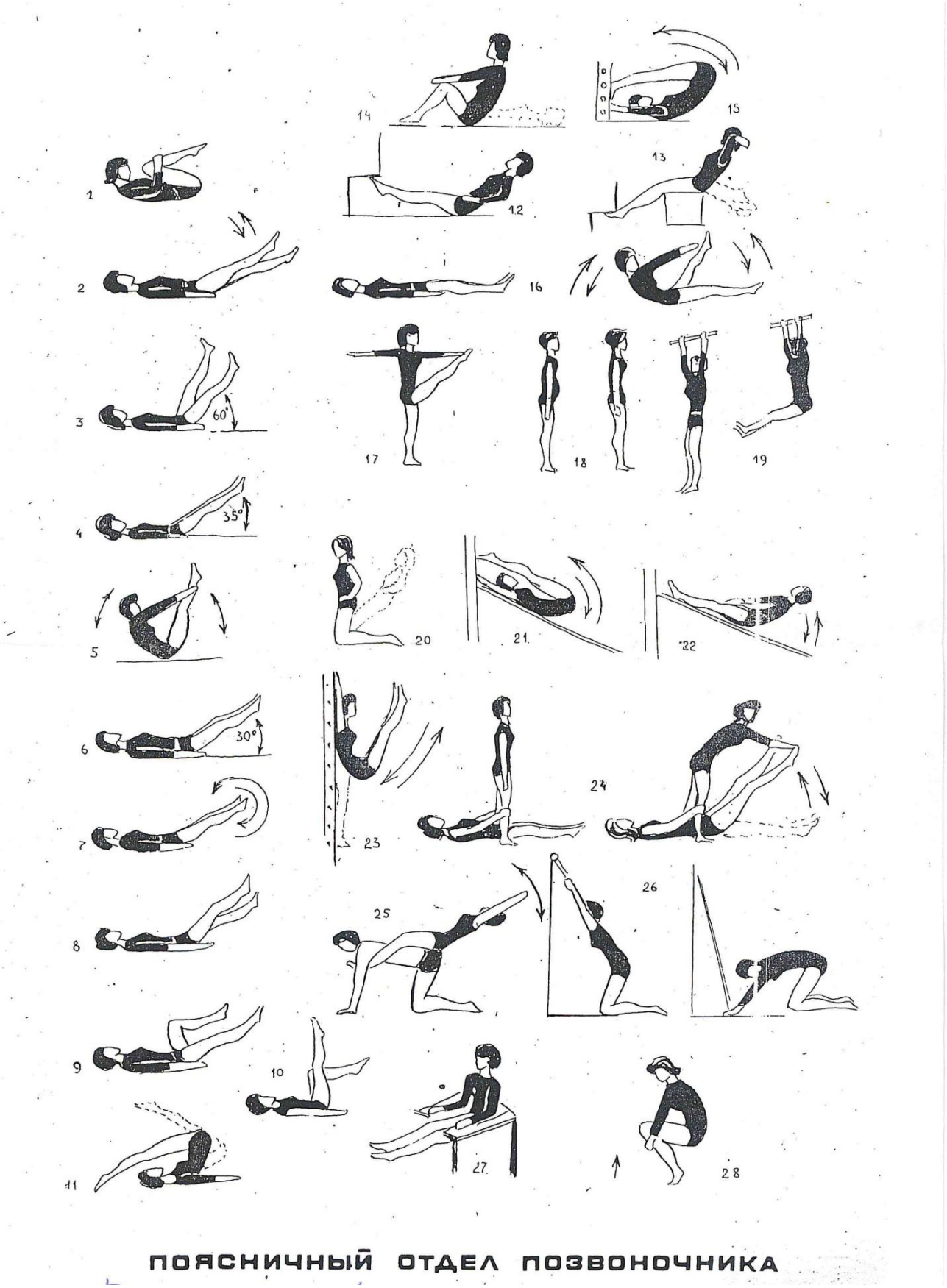

**Приложение 5**

## УПРАЖНЕНИЯ ДЛЯ СЛАБЫХ МЫШЦ ВЕРХНЕЙ ЧАСТИ СПИНЫ

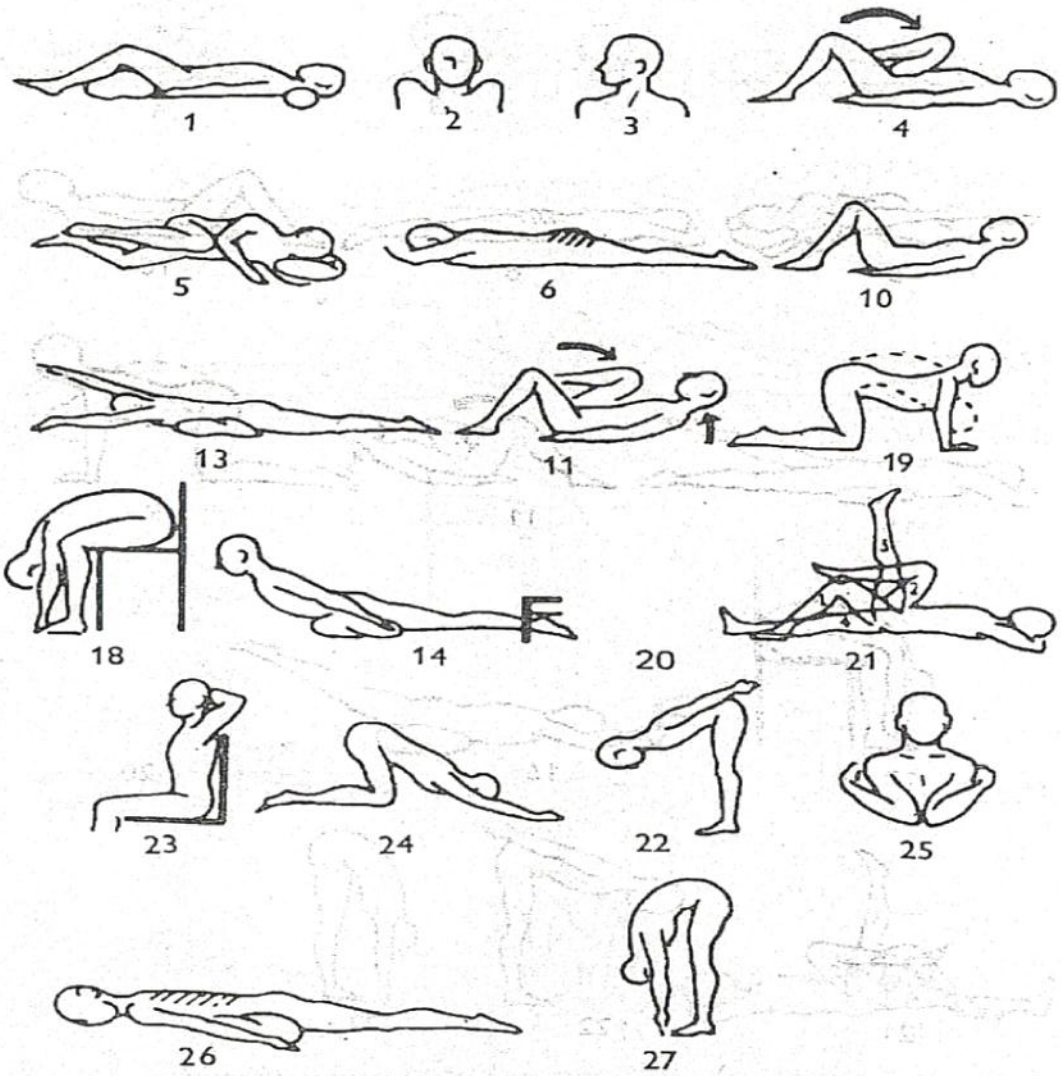


Упражнения для слабых мышц верхней части спины и на развитие гибкости:
1 — дыхание, расслабление; 2 — пожимание плечами; 3 — поворот головы; 6 — напряжение ягодичных мышц; 20 — выполняется так же, как и упражнение 18, только наклоны — влево, вправо; 26 — сведение лопаток вместе.
Повторите упражнения в обратном порядке.

**Приложение 6**

## УПРАЖНЕНИЯ ДЛЯ СЛАБЫХ МЫШЦ ПОЯСНИЦЫ

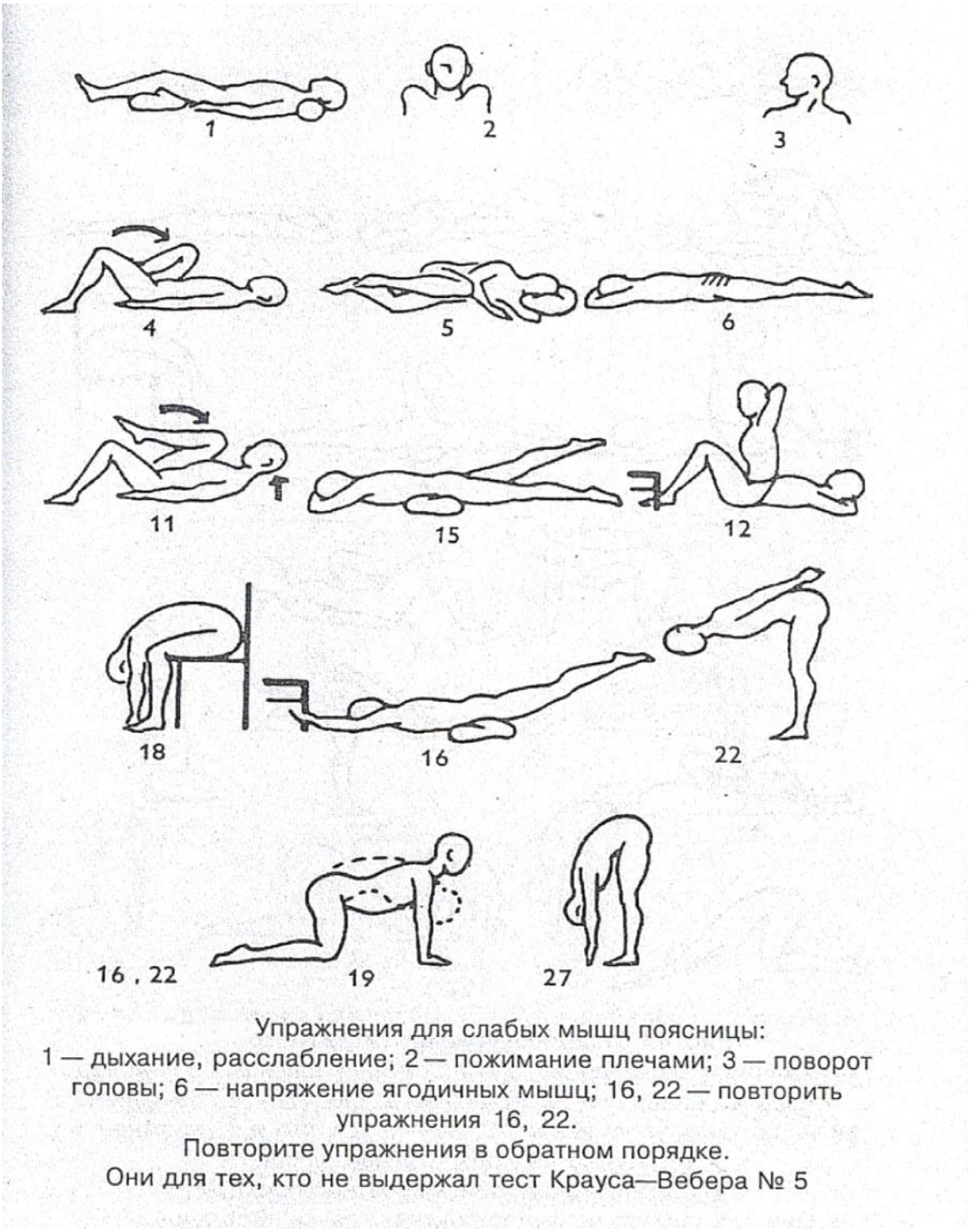


Упражнения для слабых мышц поясницы:
1 — дыхание, расслабление; 2 — пожимание плечами; 3 — поворот головы; 6 — напряжение ягодичных мышц; 16, 22 — повторить упражнения 16, 22.
Повторите упражнения в обратном порядке.
Они для тех, кто не выдержал тест Крауса—Вебера № 5

**Приложение 7**

## УПРАЖНЕНИЯ ДЛЯ СЛАБЫХ МЫШЦ ЖИВОТА

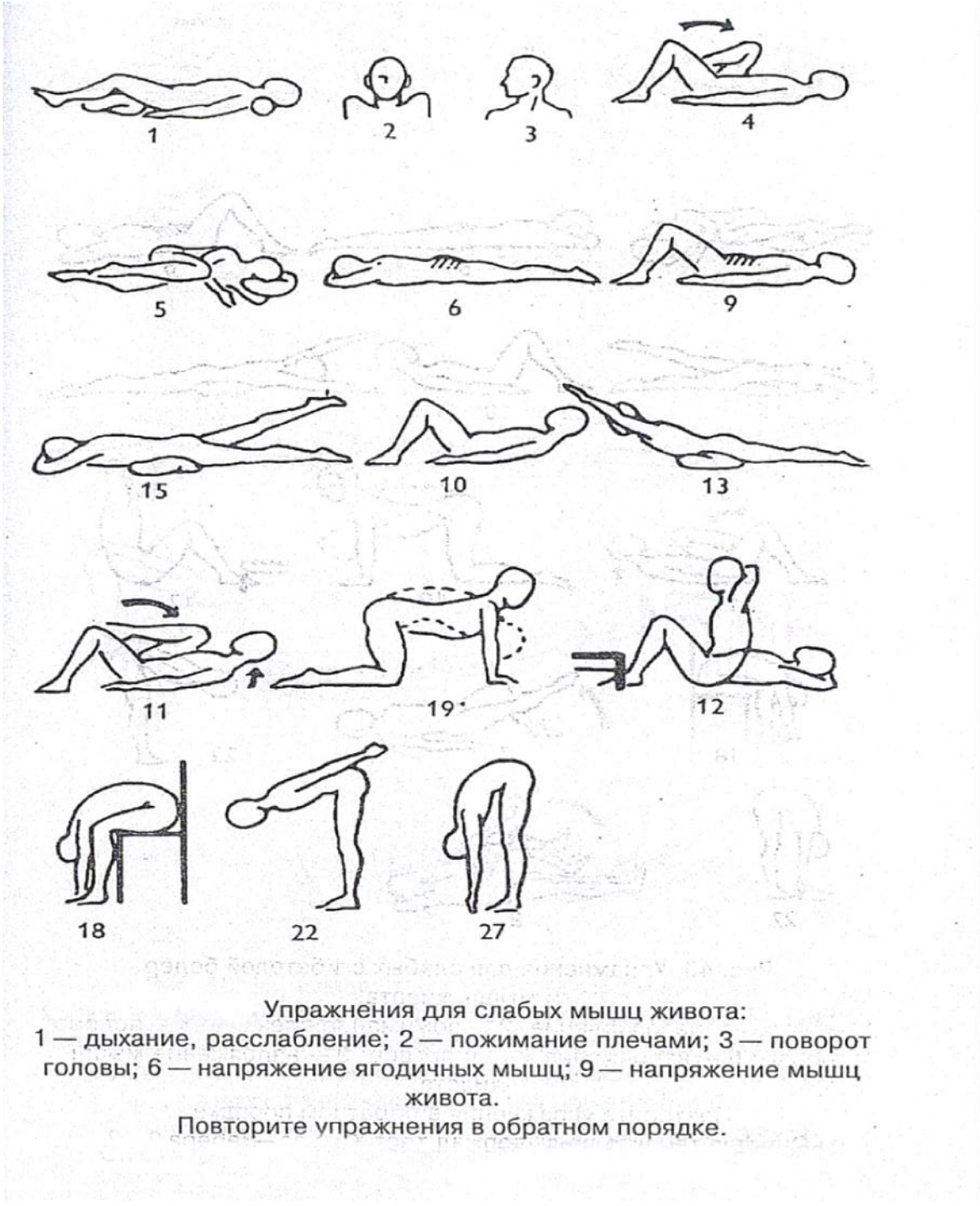


Упражнения для слабых мышц живота:
1 — дыхание, расслабление; 2 — пожимание плечами; 3 — поворот головы; 6 — напряжение ягодичных мышц; 9 — напряжение мышц живота.
Повторите упражнения в обратном порядке.

**Приложение 8**

## УПРАЖНЕНИЯ ДЛЯ СЛАБЫХ СГИБАТЕЛЕЙ БЕДЕР И МЫШЦ ЖИВОТА

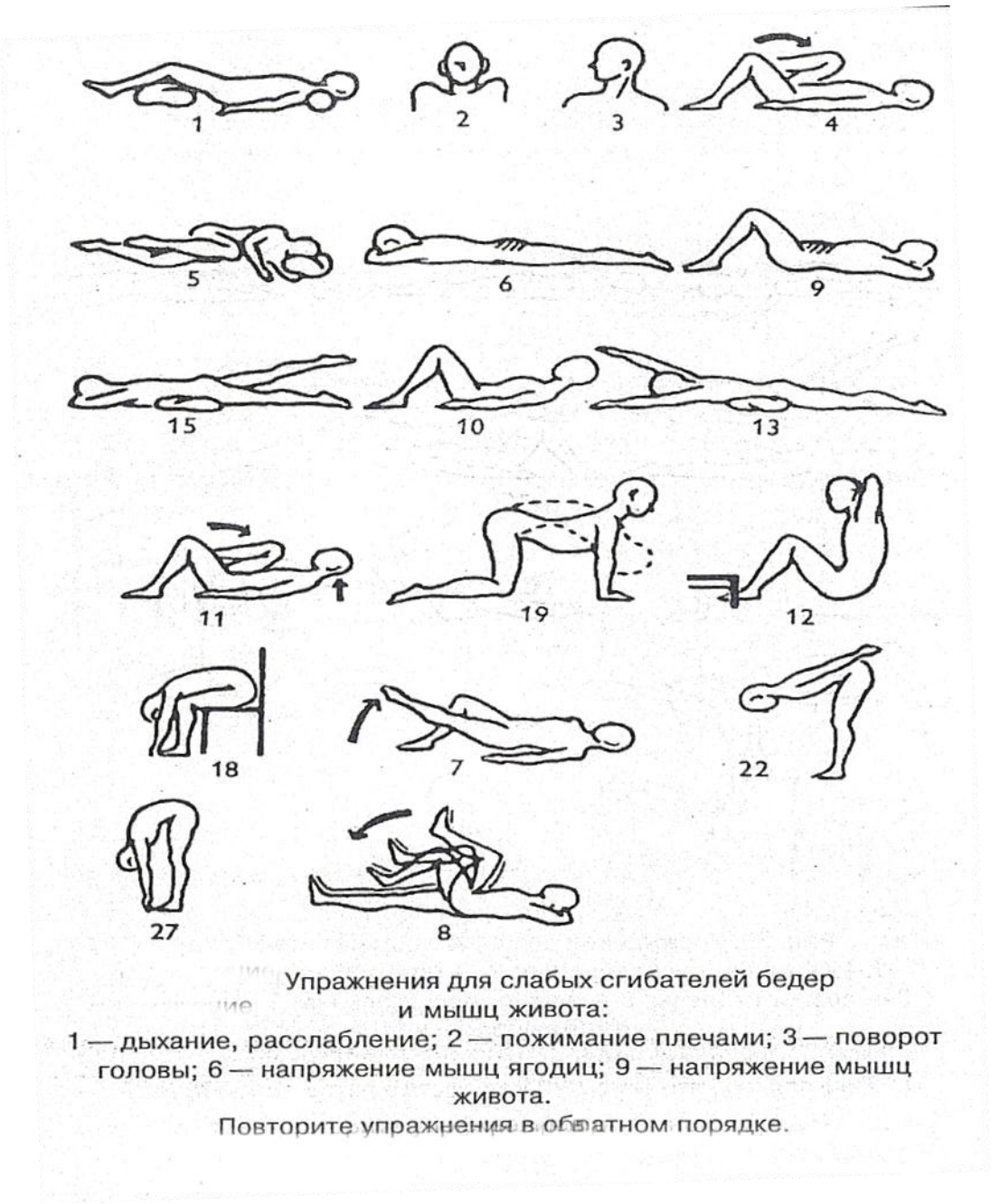


Упражнения для слабых сгибателей бедер и мышц живота:
1 — дыхание, расслабление; 2 — пожимание плечами; 3 — поворот головы; 6 — напряжение мышц ягодиц; 9 — напряжение мышц живота.
Повторите упражнения в обратном порядке.

**Приложение 9**

РИСУНКИ ПРАВИЛЬНОГО (ЧЕРНОЕ) И НЕПРАВИЛЬНОГО (ЗАШТРИХОВАННОЕ) ПОЛОЖЕНИЯ ТУЛОВИЩА ПРИ ВЫПОЛНЕНИИ РАЗЛИЧНЫХ ВИДОВ РАБОТЫ

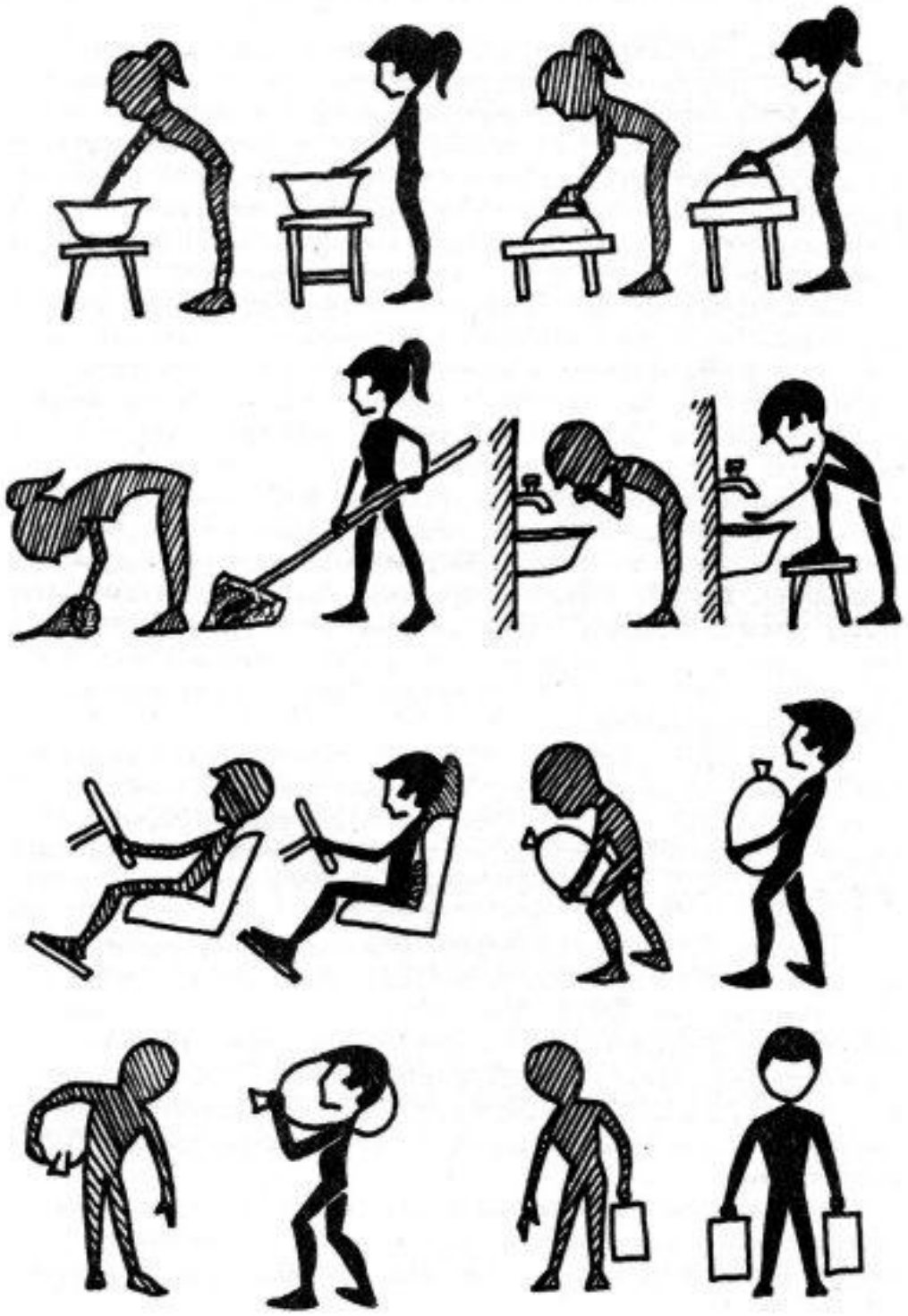

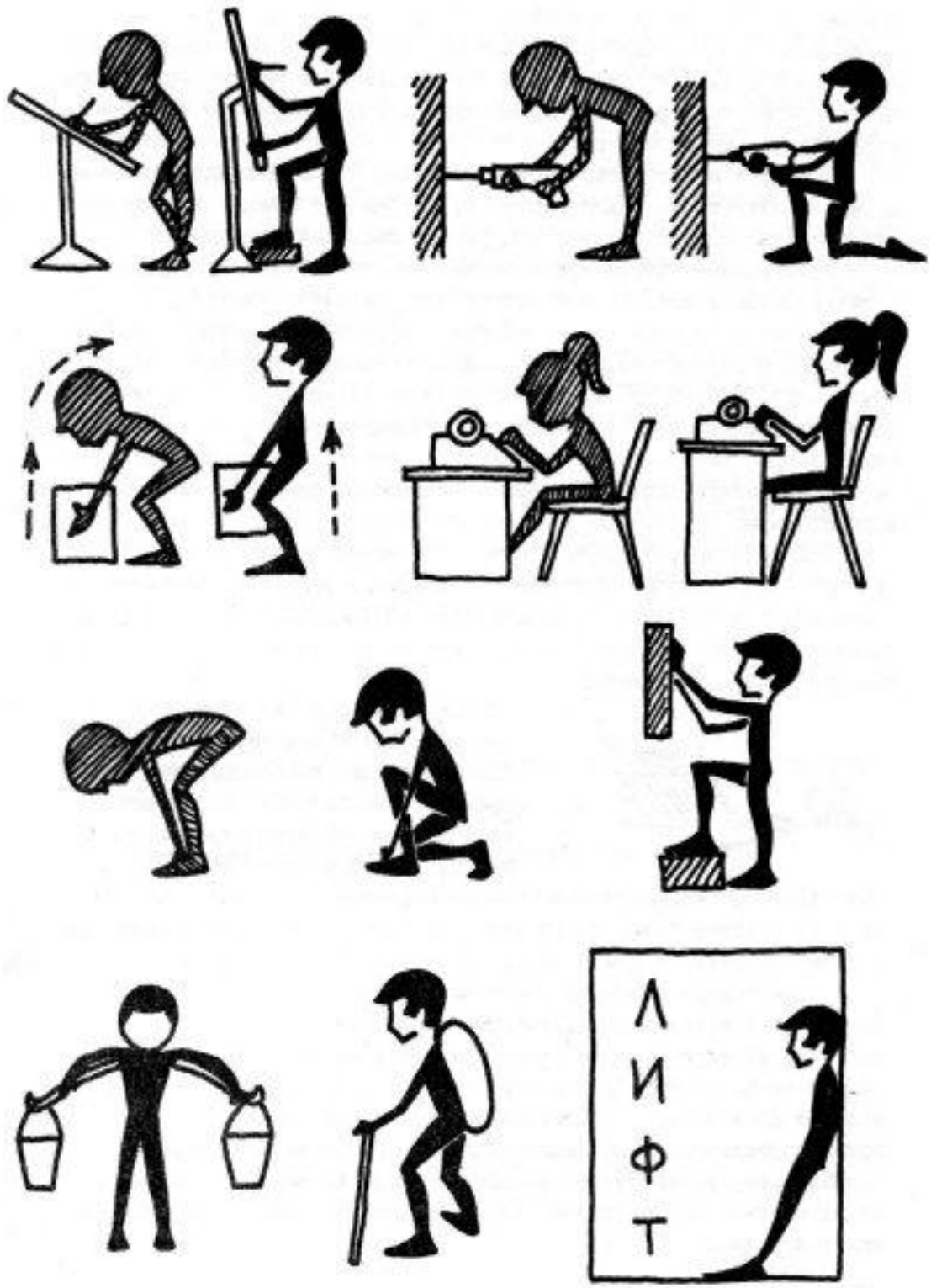
ЛИФТ

*Учебное издание*

**Безрукова** Ольга Вячеславовна
**Булнаева** Галина Иосифовна
**Буйкова** Ольга Михайловна

# ЛЕЧЕБНАЯ ФИЗКУЛЬТУРА ПРИ ОСТЕОХОНДРОЗЕ ПОЗВОНОЧНИКА

## Учебное пособие